


鳥取県乳幼児健康診査マニュアル

【健診医用】



平成27年3月

鳥取県母子保健対策協議会
鳥取県健康対策協議会母子保健対策専門委員会

目次

(1)	乳幼児健診について(はじめに)・・・・・・・・・・	1
(2)	所見の取り方	
	1) 一般身体所見の取り方・・・・・・・・・・	2
	2) 発達の所見の取り方・・・・・・・・・・	3
(3)	1か月児健診のポイント・・・・・・・・・・	9
(4)	3～4か月児健診のポイント・・・・・・・・・・	23
(5)	6～7か月児健診のポイント・・・・・・・・・・	32
(6)	9～10か月児健診のポイント・・・・・・・・・・	39
(7)	12か月(1歳)児健診のポイント・・・・・・・・・・	45
(8)	1歳6か月児健診のポイント・・・・・・・・・・	51
(9)	3歳児健診のポイント・・・・・・・・・・	57
(10)	疾患の説明	
	1) 一般身体所見・・・・・・・・・・	63
	2) 発達所見・・・・・・・・・・	68
(11)	児童相談・児童虐待相談機関一覧・・・・・・・・	72

～ コラム ～

①	乳幼児期のメディア接触・・・・・・・・・・	1
②	フロッピーインファント(低緊張児)・・・・・・・・	4
③	首のすわり、寝返り、不適切な療育(虐待)の発見	7
④	黄疸と便色について(カラーカードの利用について)	13
⑤	よくみられる皮膚症状と皮膚疾患・・・・・・・・	14
⑥	白色瞳孔・・・・・・・・・・	15
⑦	斜視・・・・・・・・・・	16
⑧	包茎・・・・・・・・・・	18
⑨	精巣(精索)水腫・・・・・・・・・・	18
⑩	停留精巣と移動性精巣・・・・・・・・・・	18
⑪	先天性股関節脱臼と診察法について・・・・・・・・	19
⑫	1か月児健診・・・・・・・・・・	22
⑬	精神運動発達遅滞(精神遅滞)・・・・・・・・・・	29
⑭	點頭てんかん・・・・・・・・・・	30
⑮	脳性麻痺・・・・・・・・・・	37
⑯	便、便秘・・・・・・・・・・	37
⑰	食物アレルギーとアトピー性皮膚炎・・・・・・・・	54
⑱	神経皮膚症候群について・・・・・・・・・・	54
⑲	そけいヘルニア・・・・・・・・・・	55
⑳	表出性言語障がい・・・・・・・・・・	56
㉑	広汎性発達障がい(自閉スペクトラム症)・・・・・・・・	56
㉒	注意欠如多動症(ADHD)・・・・・・・・・・	61

(1) 乳幼児健診について（はじめに）

健診医は、子どもの発達段階を踏まえ、効率よくチェックできるスクリーニングの技術、育児相談の知識などを身につける必要があります。

このマニュアルは、将来小児科医師数の減少も考慮し、小児に慣れていない他科の医師やスタッフも想定して、できるだけ簡潔平易を念頭に書かれています。

乳幼児健診は、異常が発見されやすい月齢（key month）に行なわれます。発達神経学的に満4か月、7か月、10か月、1歳6か月、3歳、5歳での健診が適当であると考えられます。このマニュアルはkey monthを中心に記載してあります。

健診の場は、「子育て応援の場」として大切な時間であることをスタッフ全員が認識しておくことが必要です。

乳幼児健康診査（一次健診）の目的は、乳幼児が健やかに育つことを応援するために健康を評価し、疾病や異常を早い段階で見つけることにより、治療やケアにつながるようシステム化されたスクリーニングです。正確な診断をつけることを目標とはしていません。健康診査では原則として、疾患名や障がい名は伝えません。

異常（疑い）を発見した場合や「気になる症状のある子ども」の場合などは（二次）専門医療機関へ紹介することになります。しかし、今まで気にしていなかった両親や家族は心の準備が全くできておらず、不安になる場合が多く、このことを健診医やスタッフは十分に留意・配慮しておく必要があります。

「様子を見ましょう」「心配ない」という場合でも、「〇〇の所見が続くようなら、かかりつけ医の先生と相談して下さい」など・・・事後の対応が分かるように配慮することが必要です。

健診の事後措置について、異常を発見した場合の紹介先、行政や各種機関（たとえば、療育機関や子育て相談機関、児童相談所なども含め）や保健師の訪問指導との連携等も考慮します。

コラム① 乳幼児期のメディア接触

近年、テレビやテレビゲーム、パーソナルコンピューター（PC）、タブレット端末、スマートフォンの普及により、子ども達も様々なメディアやデジタル機器に触れる機会が増えている。またそれに伴いメディア媒体を長時間使用することによる健康被害が多く報告されるようになってきている。日本小児科医会は「子どもとメディア」の問題に対する提言を発表しており（2004年）、1) 2歳までのテレビ、ビデオ視聴を控えること、2) 授乳中、食事時のテレビ、ビデオの視聴をやめること、3) すべてのメディアへ接触する総時間を2時間程度までとすること（テレビゲームは1日30分まで）、4) 子ども部屋にはテレビ、ビデオ、PC、を置かないようにすること、5) 保護者と子どもでメディアを上手に利用するルールを作ること、が含まれている。さらに最近ではスマートフォンによる子どもへの影響を考慮し、子育て中の使用についても注意するよう提言している。ただし実際にはメディアを制限することは困難なことも多く、むしろ上手に活用する方法を両親と一緒に考えることを提案することが望ましいと思われる。

(2) 所見の取り方

1) 一般身体所見の取り方

【診察の流れ】

① 皮膚所見、全身色
② 頭部、顔面部視診
③ 胸部視診、聴診(心音、呼吸音)
④ 腹部視診、聴診、腹部触診(腹部腫瘤、肝脾腫の有無)
⑤ 四肢視診、触診(股関節開排制限など)
⑥ 耳・眼視診、頸部視診、触診、口腔内視診
⑦ 背部視診、腰仙部視診
⑧ 外陰部・肛門の視診、触診
⑨ 全身の確認(四肢のプロポーシオン、栄養状態、計測値など)

①皮膚

皮膚色として特に生後1～2か月のときは黄疸の有無に注意する。皮膚の発赤や搔痒をともなう皮疹の広がりを確認する。色素性母斑は色、部位、大きさ、形、数、性状を確認するが、血管腫については盛り上がりの有無と大きさ、潰瘍の有無を確認する。

なお、火傷や外傷痕など虐待を疑わせる所見が認められれば通報を考慮する。

②頭部

大きさ(頭囲)、形態を観察し、大泉門、小泉門について触診により大きさ、膨隆、陥凹の有無と程度を確認する。骨縫合の状態、頭血腫、頭蓋ろうの有無を確認する。

③胸部

形態(胸郭の左右差、変形)、呼吸状態(呼吸数、異常呼吸の有無)、心音を聴取し、心雑音の有無を確認する。

④腹部

腹部膨満、腹部腫瘤、肝脾腫の有無を観察する。

⑤四肢

手指、足趾の数、形態を観察する。股関節の開排制限の有無、左右差を確認する。O脚、X脚の有無を観察する。

⑥耳、眼、頸部、口腔

a) 耳

耳の大きさ、形態、副耳、耳瘻孔の有無を観察する。

b) 眼

形態、眼瞼、瞳孔の形態、色調を観察し、眼球の位置、眼振の有無、眼脂の有無を確認する。

c) 頸部

正中部、側頸部の腫瘤、胸鎖乳突筋内の腫瘤、頸の形態(翼状頸、短頸の有無)、リンパ節腫大の有無を観察する。

d) 口腔

口唇、口蓋の形態、舌の形態、舌小帯の状態、歯牙の有無を確認する。

⑦背部

背部の皮膚、骨格を観察し、腰仙部のくぼみ、側弯の有無を観察する。

⑧外陰部と肛門

陰茎の大きさ、包茎の有無や程度、陰部形態を確認する。陰囊の大きさ、精巣の位置、そけい部腫瘤の有無を観察する。

肛門部の発赤、出血の有無、便の性状、色を観察し、必要に応じて直腸診を行い肛門狭窄の有無などを確認する。

2) 発達の所見の取り方

機嫌が悪いと発達の評価は困難なので、あやしながら姿勢や眼の観察をはじめに行う。反射などの診察は後で行う。早産児の場合、1歳半までは修正月齢で発達の評価をした方が良い。

発達には個人差があるため、一つの項目のみが遅れている場合には、正常のバリエーションや未経験の場合が多い。遅れの程度や所見が著しい場合、複数の項目で遅れている場合は、異常であることが多い。乳児期早期の著しい発達の遅れは重大な疾患のことがあるので、早目に小児科医や脳神経小児医を紹介した方が良い。軽度の遅れや判断に迷う場合は、事後健診に回す。

【診察の流れ】

- ・ 1か月 : 仰臥位にて姿勢、運動、眼・表情の観察
- ・ 3～4か月 : 仰臥位にて姿勢、運動、眼・表情の観察→引き起こし反応→垂直抱き→腹臥位姿勢の観察
- ・ 6～7か月 : 仰臥位にて姿勢、運動、眼・表情の観察→引き起こし反応→座位姿勢の観察→垂直抱き→腹臥位姿勢の観察
- ・ 9～10か月 : 座位にて姿勢の観察、眼・表情の観察、模倣(バイバイなど)の観察→垂直抱き、支え立ち姿勢の観察→腹臥位姿勢の観察
- ・ 12か月 : 座位にて姿勢の観察、眼・表情の観察、模倣(バイバイなど)の観察→支え立ち姿勢の観察
- ・ 1歳半 : 立位姿勢、歩行の観察、言語、眼・表情の観察
- ・ 3歳 : 入室時の歩行の観察→着席して会話、眼・表情・行動の観察

1 運動発達

①仰臥位姿勢

乳児では、まずは仰臥位で姿勢と四肢の動きの活発さや、表情を観察する。正常では、どの月齢においても四肢を活発に動かし、いろいろな姿勢・表情をする。1か月児では、単純な四肢の屈曲や伸展が主体だが、左右非対称の姿勢もとる(図1a)。3～4か月になると四肢の動きが活発になり、左右独立して動かすことが増える。四肢は屈曲位を取ることが多く、下肢の空中保持も可能となる(図1b)。6～7か月になると、手足を自由に動かすようになる(図1c)。

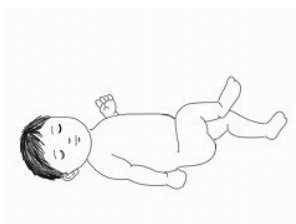

図 1a 1か月

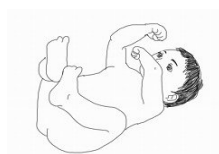

図 1b 3～4か月

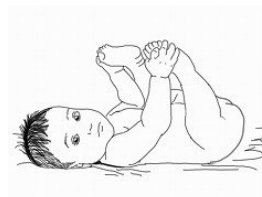

図 1c 6～7か月

四肢の動きが少ない、同じ姿勢ばかりを取る、表情が乏しい、などの場合は神経筋疾患や脳性麻痺の可能性がある。体に力を入れて同じ姿勢を取り、単純な動作が主である場合(両下肢の屈伸運動など)は、脳性麻痺の可能性がある(図2a,b)。

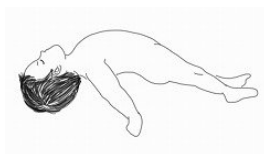

図 2a 後弓反張

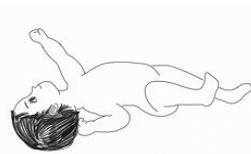

図 2b ATNR

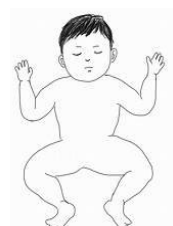

図 3 蛙肢位

泣き声が弱い、異常な泣き方、哺乳力が弱い、表情が乏しい、などの場合は全身性疾患や神経筋疾患の可能性がある。四肢を床に着けていることが多く、抱いたときにグニャグニャする場合は、フロッピーインファント(低緊張児)の可能性がある(図3)(コラム②)。片方の手を握ってばかりいる場合や、四肢の動きに左右差がある場合も、脳性麻痺の可能性がある(片麻痺)。

コラム② フロッピーインファント(低緊張児)

新生児から乳児で四肢をほとんど動かさず、抱いたときにグニャグニャする場合にフロッピーインファントと総称する。神経筋疾患(先天性筋ジストロフィー、Werdnig-Hoffmann病、先天性筋強直性ジストロフィー)や染色体異常症(Down症候群、Prader-Willi症候群)などが原因である。

②引き起こし反応

3～4か月と6～7か月は、引き起こし反応を行う(図4)。

児の手のひらに検者の拇指を握らせ、検者は児の手～前腕を軽く握り、手が離れないようにする。児の上腕は体幹に90度になるように前に伸ばしてゆっくり引き起こす。頭部が完全に背屈す

る場合は、行わない。

3～4か月児では、体幹を45度まで引き起こすと、頭部を体幹と同一線上に持ち上げ、上肢・下肢を屈曲する(図4a)。

6～7か月児では、引き起こすと直ぐに自分から肘と頭部を屈曲する(図4b)。下肢は屈曲する場合とそのまま床に付けたままの場合がある。

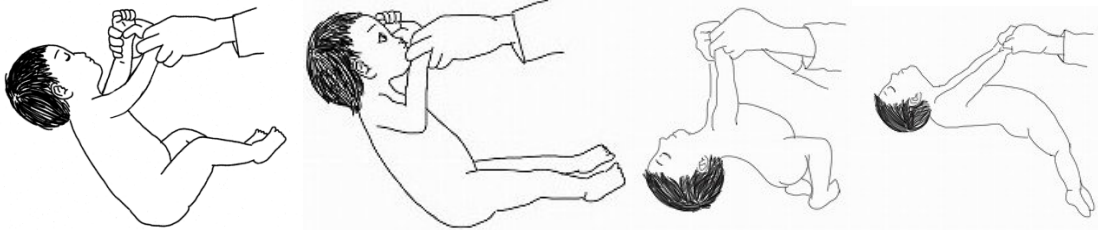


図4a 3～4か月

図4b 6～7か月

図5a head lag

図5b 後弓反張

6～7か月以降の引き起こし反応で完全に首が後屈(head lag)する場合は、発達遅滞やフロッピーインファント、脳性麻痺などを疑う(図5a)。仰臥位姿勢で蛙肢位(図3)を呈する場合は明らかに異常なので引き起こし反応は行わない。図5bのように反り返る場合は、脳性麻痺を疑う。

③座位姿勢

6か月以降は引き起こし反応に引き続いて座位姿勢の観察を行う。6か月児は、手を着いて、前傾姿勢でしばらく座位保持可能となることが多い(図6a)。

7か月になると軽度前傾姿勢であるが、手の支えなく座位保持できるようになる(図6b)。

8か月になると背を伸ばして安定した座位を取るようになる(図6c)。フロッピーインファントでは前に二つ折れになる(図7)。筋緊張の強い児(脳性麻痺)では後ろに倒れる。



図6a 6か月

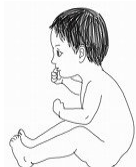

図6b 7か月

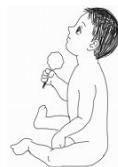

図6c 8か月

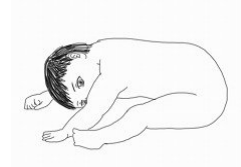

図7 二つ折れ

④垂直抱き

座位に引き続き3～4か月児では、垂直抱きを行い筋緊張の確認を行う。正常では、検者の手が児の脇で止まる(図8a)。フロッピーインファントでは、腕が抜けそうになる(図8b)。

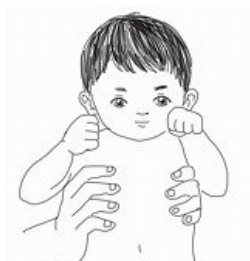

図8a 正常

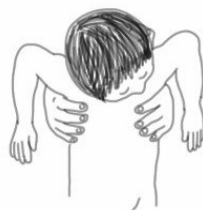

図8b 腕が抜けそうになる

⑤腹臥位姿勢

3～4か月以降の乳児は引き起こし・垂直抱きに引き続いて腹臥位姿勢の観察を行う。3～4か月児では、肘で支えて頭部を45～90度拳上する(図9a)。

6～7か月児では、手で上体を起こし、頭部を90度に保つ(図9b)。

9～10か月になると手と膝で体を支え四つ這い姿勢を取るようになる(図9c)。




図9a 3～4か月



図9b 6～7か月

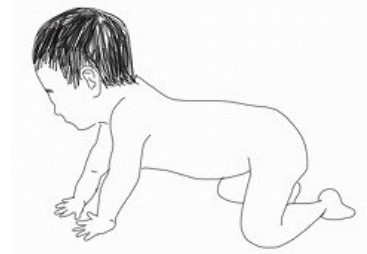

図9c 9～10か月

頭部を拳上しない場合(図10a)は発達の遅れやフロッピーインファントを疑う。上肢を伸展し反り返る場合は、脳性麻痺を疑う(図10b)。また、シャフリングインファントはうつ伏せを極端に嫌う。

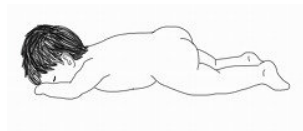

図10a 頭部拳上しない

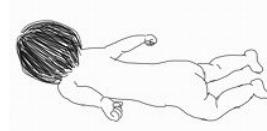

図10b 反り返る

⑥支え立ち姿勢・立位姿勢

6～7か月以降になると、脇を持って支え立ちさせると、立位を保持できることが多い。シャフリングインファントは支え立ちさせようとする、下肢を屈曲して足を床に着こうとしない。

9～10か月ではテーブル等を手について立ってられるようになる(図11)。

12か月以降は独り立ちできるようになる。12か月では足を開き、上肢を挙げてバランスを保つ(図11b)が、徐々に足幅は狭まり上肢が下がる(図11d)。



図11a 9～10か月

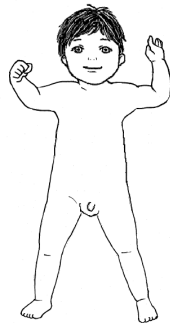


図11b 12か月

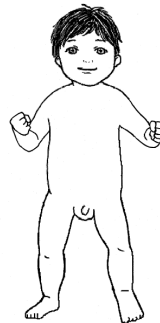

図11c 14か月

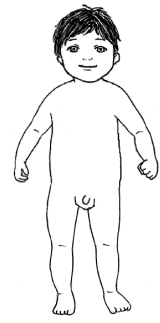


図11d 18か月

2 眼の観察と人への反応

1 か月児も光や人の眼をゆっくり追視する。3～4か月になるとはっきり固視・追視・あやし笑いを確認できるようになる。3～4か月以降に追視しない場合は、高度視覚障がいや発達遅滞を疑う。眼振は高度視覚障がいや特発性先天性眼振のことが多い。

3 音への反応

最近、新生児聴力スクリーニングにより先天性高度難聴は診断されていることが多い。後天性難聴とサイトメガロウイルス感染症による遅発性の難聴は新生児聴力スクリーニングをパスした後、発症することがあるので、健診での音への反応（驚愕反応や振り向き）の確認は必要である。

4 手の運動発達

5～6か月頃から手を出して物をつかむようになる。5～6か月では手全体でものをつかむが、6～7か月になると拇指が他の4指と対立してつかむようになる。10か月以降に拇指と示指でつまむことができるようになる。

5 言語や対人関係の発達

9～10か月頃から動作模倣（にぎにぎ）が見られ始める。12か月には動作模倣に加えて、バイバイなどの声に反応して手を振るようになる。また、マンマなどの簡単な言語模倣が出始める。1歳半には、有意語を3つ以上しゃべり、ねんね、ちょうだい、おいで、などの言葉を理解できるようになる。人見知り強い時期であり、診察で言葉が確認できないことも多いので問診が重要である。2歳代で2語文をしゃべるようになり、3歳代には3語文以上をしゃべる。診察で言語理解を細かく評価することはできないので、保健師の確認や問診で確認することが大切である。

6 行動観察

3歳児健診では、行動面に注意する。診察の場を非常に嫌がる、家族がいても非常に怖がる、全くじっとしていない、視線が合わないなどの行動が目立つ場合には、広汎性発達障がい（自閉スペクトラム症）や注意欠如多動症などの発達障がいを疑う。

7 要保護児童（身体的虐待やネグレクト、養育能力の問題）

健診においては、身体的虐待やネグレクト、養育能力の問題も意識しておく必要がある。体重増加不良や皮膚・服装の不潔、外傷・火傷の痕、家族の態度などに注意する。虐待により、多動や不安、馴れ馴れしいなど、発達障がいとよく似た行動特性を示すことがある。

コラム③

- ・ **首のすわり**：首のすわりは引き起こし反応と肩を支えて座位を取らせた時の頭部保持の状態を観察する。座位姿勢で肩を軽く前後に揺らしても頭部を保持できれば首が座っていると判断する。3～4か月頃に首のすわりが完成する。
- ・ **寝返り**：寝返りは6～7か月で獲得することが多い。寝返りだけ遅れる場合は、シャフリングインファントのことがある。反り返って寝返りする場合は病的であり、脳性麻痺を疑う。
- ・ **不適切な養育（虐待）の発見**：乳幼児健診の大切な目的の一つに不適切な養育の発見がある。外傷や熱傷（身体的虐待）、成長障がいや不潔、多発う歯（ネグレクト）、養育者の態度（過度な叱責や攻撃的な言動）などに注意する。

(3) 1か月児健診のポイント

<一般身体所見>

【頭部】

大きさ、形態（形状）
大泉門、小泉門
（大きさ、緊張、
膨隆、陥凹）
骨縫合
頭蓋ろう
腫瘤（頭血腫など）
毛髪の色

【頸部】

形態（翼状頸、短頸など）
腫瘤（正中部、側頸部、
胸鎖乳突筋）
リンパ節

【皮膚】

色（蒼白、黄疸、チアノーゼ）
湿疹、皮膚炎
血管腫
色素性母斑
外傷など

【顔面】

顔貌（表情、形態など）
耳（大きさ、形態、副耳、耳瘻孔）
鼻（大きさ、形態）
眼（形態、瞳孔、眼位、眼振、眼脂）
口腔（口蓋裂、高口蓋、舌小帯、歯肉、歯牙）



【胸部】

形態、腫瘤
心音、心雑音
呼吸状態

【背部】

脊椎形態
腰仙部陥凹

【四肢】

指趾の形態
股関節（開排制限、左右差など）
形態（奇形、O脚、X脚）
可動域

【腹部】

形状、緊張、血管怒張
腫瘤
肝脾腫
臍部

【外陰部・肛門】

陰莖の大きさ、陰部形態
陰囊の大きさ、位置
膣形態
肛門（発赤、出血、狭窄など）

【身体所見～正常所見と異常所見】

1 か月児健診

	身体診察の項目	経過をみてよい所見	紹介を考慮すべき所見
計測	身長 体重 頭囲	成長曲線にほぼ沿って増加し、 -2SD～+2SD 内に入っている 場合(生後 1 か月)	成長曲線の -2SD(3 パーセントイル)未満 や+2SD(97 パーセントイル)以上の場合 -2SD～+2SD(3～97 パーセントイル)内 あっても増加がみられない場合や増加が 著しい場合 出産施設退院日からの1日増加量が 15g 未満の場合
皮膚	皮膚色 全体の色: 蒼白、チアノーゼ 黄疸、出血	末梢の軽度チアノーゼ 軽度黄疸(濃黄色便) 啼泣時の軽度の出血斑	中心性チアノーゼ 黄疸の増強、淡黄色便や灰白色便を伴う 黄疸(母子健康手帳の便色カードを使うと よい) 全身の出血斑
	湿疹 皮膚炎	稗粒腫(鼻の小丘疹) 軽度湿疹	強度の湿疹、発赤、剥皮がみられる場合 脂漏性湿疹、汗疹、新生児ざ瘡 おむつ皮膚炎
	血管腫 盛り上がりの有無と大きさ 潰瘍の有無		いちご状血管腫で盛り上がり強い場合 や、潰瘍がみられる場合
	色素性母斑 色、部位、大きさ、形、数	数が 2～3 個まで、小さいもの	多数、大きい褐色母斑(神経線維腫) 葉状、小点状白斑(結節性硬化症) その他数が多い、大きさが大きい母斑
	その他		火傷、外傷など虐待の可能性
頭部	大きさ、形態の確認 大泉門、小泉門 大きさ、膨隆、陥凹 頭蓋ろう 骨縫合の状態 毛髪の色	大泉門は生下時に 3cm × 3cm 以下で、ほぼ平坦 骨縫合:縫合が閉じていても良 いが、縫合線は触知することが 多い	大泉門:3cm 以上 著明な膨隆や陥凹、閉鎖 縫合:開大が著明、もしくは完全に閉鎖 広範囲の頭蓋ろう
	頭血腫やその痕 頭蓋ろう	頭血腫 軽度の頭蓋ろう	重度、もしくは広範囲の頭蓋ろう
耳	耳の大きさ、形態 副耳 耳瘻孔	軽度の変形 副耳 小さな耳瘻孔	耳介の変形が強い 耳孔閉鎖 耳瘻孔周囲の発赤、浸出液

1 か月児健診

	身体診察の項目	経過をみてよい所見	紹介を考慮すべき所見
眼	形態、眼瞼 瞳孔の観察 光に対する反応 眼球の位置 眼振の有無 眼脂の有無	軽度の一時的な眼位の偏位 軽度の眼脂	眼球の左右差 眼球の突出 白色瞳孔 光に対する反応がない 明らかな眼位の偏位 眼球運動不良 多量の眼脂
口腔	口唇、口蓋の形態 舌の形態、舌小帯	軽度の舌小帯短縮 舌運動障がいがない、もしくは舌を出した際の変形が軽度	口唇裂 口蓋裂(含、軟口蓋裂、口蓋垂裂) 舌運動障がいがある著明な舌小帯短縮
	口腔粘膜、舌	上皮真珠 軽度の口腔粘膜や舌の白苔	哺乳障がいを伴う舌や口腔粘膜の白苔 (カンジダ感染(鵝口瘡)が考えやすい)
	歯牙の有無		先天歯 特に舌や口腔粘膜障がいを認める場合は治療を要する
頸部	正中部、側頸部		正中部、側頸部の腫瘍
	胸鎖乳突筋		胸鎖乳突筋内の腫瘍 (向き癖を伴うことが多い)
	頸の形態 (翼状頸、短頸の有無)		翼状頸はターナー症候群など 短頸は先天性頸椎癒合症、Klippel-Feil症候群など
	リンパ節腫大	軽度のもの、発赤、圧痛のないもの	大きさが大きいもの、数が多い場合 炎症所見があるもの
胸部	形態	軽度の変形(鳩胸、漏斗胸など)	強度の変形(鳩胸、漏斗胸など)
	心音 心雑音	呼吸性のリズム変動	著明な不整脈 心雑音
	呼吸状態		吸気性、呼気性の喘鳴 多呼吸、陥没呼吸、呻吟

1 か月児健診

	身体診察の項目	経過をみてよい所見	紹介を考慮すべき所見
腹部	嘔吐	溢乳(1日 1-2 回の母乳、ミルクの嘔吐)	胆汁性嘔吐、血性嘔吐 噴水状嘔吐、頻回の嘔吐
	腹部膨満	全身状態の良い場合	吐乳、排便不良、全身状態不良
	腹部腫瘤	便塊触知	便以外の腫瘤、肝脾腫を伴う場合 腎臓部の腫瘤など
	肝脾腫	2-3cm までの肝腫大 (柔らかい場合)	肝腫大 3cm 以上、脾腫大を伴う場合
	臍部	臍肉芽:乾燥している場合 臍ヘルニア ヘルニアが小さい場合 ヘルニア門が小さい場合	臍部発赤 臍肉芽:湿潤、発赤、悪臭を伴う場合 臍ヘルニア ヘルニアが大きい場合 ヘルニア門が大きい場合
背部	腰仙部のくぼみ	肛門に近い腰仙部のくぼみ (くぼみ以外の所見がない)	肛門部から 2.5cm 以上離れたくぼみ 色素斑、発毛、湿潤を伴うくぼみ 内部との交通が認められるくぼみ
	側弯		明らかな側弯
外陰部	陰部形態 陰茎(形態、大きさ)	軽度の包茎	半陰陽、陰唇癒着 尿道下裂、小陰茎
	陰囊(大きさ、位置)	軽度の陰囊水腫	停留精巣、移動精巣 著明な陰囊水腫
	そけい部		そけいヘルニア
肛門	発赤、出血 狭窄の有無		裂孔、肛門膿瘍 肛門狭窄
四肢	指の形態		奇形(多指、合指、内反/外反足)
	股関節の開排の状態、 左右差		
	形態		変形(O脚、X脚)

I) 健診の意義

1か月児の健診は法的に定められたものではなく、出生した産科施設で行われることが多いが、最近では小児科医が係わる機会も増えてきている。出生後から1か月までの間の新生児期における変化は大きなものであり、哺乳の確立、身長、体重増加などその後の成長発達において非常に重要な時期といえる。また産科施設退院後から1か月児健診までの期間は育児不安になる時期であるため、1か月児健診時の育児サポートも重要である。

II) 1か月児の成長、発達の特徴 (その時期の特徴について)

出生してから1か月までの間には、身体発育が著しくまた哺乳状態によって成長の状態も様々である。体重、身長、頭囲の増加について絶対的な基準はないが、原則として母子健康手帳の成長曲線を参考にし、 $\pm 2SD$ (3~97パーセンタイル) をはずれたり、曲線の増加に沿わない場合に注意を要する。

体重増加については生後の最低体重、ないしは産科退院時から1か月児健診での体重を計算して、1日に25~30g以上増加していれば基本的には問題ないと考える。なお、頭囲は1か月で2cm以上増加していれば標準と考えて良い。母乳栄養において哺乳時間に30分以上かかっている場合は、母乳がうまく飲めていなかったり乳汁分泌が不良の可能性がある。また体重増加不良の場合、先天性心疾患、染色体異常、神経筋疾患、先天性代謝異常などの基礎疾患を有することがあるため受診を勧める。

排便回数は、1~数日に1回まで児によって様々である。便秘(症)とは、排便の回数減少と、お腹が張っていたり、哺乳不良、硬い便等の症状がみられる場合を指し、このような症状がみられる場合は治療を考慮する。

III) 診察の手順と留意点 (診察の留意点とその時期にみられやすい異常、疾患について)

【皮膚】

1) 皮膚色

全体に蒼白、チアノーゼ、出血斑など全身状態不良の徴候の有無について確認する。四肢にみられる末梢性のチアノーゼは、著明であったり冷感を伴うもの以外は正常児でもみられるが、全身のチアノーゼがみられる際は先天性心疾患などが原因となることがあるため早急に精査を必要とする。なお、重症の先天性心疾患は生後まもなく発見されることが多いが、ごく稀ながら生後1か月頃になってチアノーゼが目立つようになる例もあるため注意が必要である。

2) 黄疸

1か月児にみられる黄疸の原因としては母乳性黄疸が最も多いが、その他甲状腺機能異常や溶血性貧血、胆道閉鎖症、新生児肝炎候群が原因のこともある。皮膚の黄染が目立つ児のうち、皮膚色がくすんだ黄色の場合には直接ビリルビンが高値で胆道閉鎖症など肝胆道系の疾患の可能性が高いため緊急に精査が必要である。2013年4月から母子健康手帳に添付されている便のカラーカードは、直接ビリルビン高値の黄疸の鑑別に有用で、1か月児健診時にはカラーカードによる便色の確認は必須である(コラム④)。

コラム④ 黄疸と便色について(カラーカードの利用について)

2013年度から母子健康手帳に便色に関するカラーカードが挿入されている。出生後から1か月前後の便色が白色~淡黄色の場合、先天性の肝臓胆道系の疾患である可能性があるが、便色の表現が困難であり、客観的に便色を判断するために考案されたものであり、1か月児健診では積極的に利用することが望ましい。

3) 色素性母斑、血管腫（コラム⑤）

皮膚の異常のうち、色素性母斑は色、部位、大きさ、形、数、性状を確認する。血管腫は盛り上がりの有無と大きさ、潰瘍の有無を確認し、顔面にみられたり、盛り上がりや潰瘍がみられる場合には専門医による管理を必要とすることが多い。褐色母斑(カフェオレ斑)が多数みられる場合、神経線維腫（症）を考える必要がある(0.5cm 以上、6 個以上)。また白斑、特に葉状の白斑がみられる場合は結節性硬化症の可能性がある。いちご状血管腫は乳児期後半に消退傾向がみられることも多いが、増殖傾向のみられるものは早期の治療適応となることがあるため専門医へ紹介する。

コラム⑤ よくみられる皮膚症状と皮膚疾患

a) 蒙古斑

臀部や背部にみられる境界が比較的鮮明な青色の色素沈着で、四肢にも見られることがある(異所性蒙古斑)。異所性のは6～7歳ごろまでに消失するものが多いが、成人になっても残るものもある。目立つ部位にあり濃いものはレーザー治療の適応となり得る。

b) いちご状血管腫

出生時は小さな斑点として存在することが多いが、数か月以内に次第に大きくなっていくこともある。1年くらいで退色し消失するものも多いが、隆起して増殖性のはレーザー治療の適応となる。従来「wait and see」とされることが多かったが、最近では早期のレーザー治療の適応となる例があるため、特に増殖性のは早期に紹介する。

c) 単純性血管腫

皮膚から隆起していない赤紫色の血管腫で顔面に多く見られる。三叉神経領域に見られるものはSturge-Weber 症候群を、また四肢に認められるものは、Klippel-Weber 症候群の可能性も考える。

d) サーモンパッチ

上眼瞼、眉間などにみられる紅色斑で毛細管性血管腫であるが、多くは乳児期に消失する。

e) ウンナ母斑

項部にみられる紅色の母斑で小児期に消退することが多いが、成人になっても認められることがある。

f) 太田母斑

出生時～生後6か月に出現する眼の周囲の青～褐色の斑点。早期治療の適応となることもあるため、専門医へ紹介する。

4) 湿疹、皮膚炎

生後1か月前後に顔面にみられるざ瘡は、児自身のホルモン産生や母親からのホルモン移行が主な原因で、また頭部や顔面にみられるかさぶた様の湿疹(脂漏性湿疹)は、脂腺分泌物によるものである。いずれも石けんやシャンプーによるスキンケアで改善することが多いが、重度で改善しない場合や感染性皮膚疾患を合併する場合は治療を要する。臀部にみられる発赤は糞便や尿の分解産物が原因であることが多く、排泄後速やかにぬるま湯で洗浄、清拭し水分を拭き取ることで改善するが、発赤や湿疹が強い場合や剥皮がみられるもの、しわの中にも紅斑がみられるものは細菌感染やカンジダ感染(乳児寄生菌性紅斑)の可能性があるので受診を勧める。

5) その他

火傷や外傷痕など虐待を疑わせる所見が認められれば通報を考慮する。

【頭部、顔面、頸部】

a) 頭部

大きさ(頭囲)、形態を観察し、触診により、大泉門、小泉門の大きさを膨隆、陥凹の有無と程度を確認する。頭囲が+2SD (97 パーセントイル) を超えても成長曲線に沿っている場合は家族性のことが多いが、進行性の場合は水頭症、脳腫瘍などが否定できないため精査を要する。また小頭症は染色体異常、胎内感染症、胎内発育遅延が原因となることが多く精神発達遅滞のリスクが大きいため紹介する。

大泉門は生下時は 3cm×3cm 以下、ほぼ平坦であるため、1 か月時に 3cm 以上であったり膨隆や陥凹が見られる場合は精査とする。また頭蓋骨の縫合の離開が著明であったり、完全に閉鎖している場合も精査の対象となる。その他頭血腫や頭蓋ろうの有無、程度を確認し著明な場合は外傷、血液疾患、先天性代謝異常などの可能性を考える。

b) 耳

耳の大きさ、形態、副耳、耳瘻孔の有無を観察する。耳介の大きさが小さかったり変形が強い場合は奇形症候群の可能性があり。単なる変形であっても保存的に形成できることもあるため早期に形成外科に紹介する。

耳瘻孔がみられることがあるが、反復性に耳瘻孔周囲の発赤、浸出液がみられる場合は切除の適応となるため専門医へ紹介する。

c) 眼

形態、眼瞼、瞳孔の形態、色調を観察し、眼球の位置、眼振の有無、眼脂の有無を確認する。白色瞳孔(コラム⑥)はデルモイドシストなど経過観察でよいものもあるが、先天性白内障や網膜芽細胞腫など緊急の治療を要するものも多い。また、角膜径が大きく眼球が突出して見える場合は先天性緑内障の可能性があり眼科に紹介する。

この時期は一過性の斜視がみられることは多いが、眼位の偏位が持続したり、著明な場合は精査とする(コラム⑦)。また追視は少し認められるが、凝視や光に対してまぶしがる反応がみられない場合は異常と考える。先天性眼振は中枢性の異常のこともあるが、小眼球、先天性白内障、視神経萎縮症などにより両眼に重度の視力障がいがあると生後2~3か月から眼振がみられることがある。

眼脂は涙囊炎が原因のことが多く軽度であれば清拭のみで治癒するが、難治性であれば点眼薬が必要となる。眼脂が多い場合や点眼液でも改善しない場合は先天性鼻涙管閉塞のこともあり、眼科での治療が必要である。

コラム⑥ 白色瞳孔

瞳孔が白色に見える病態で、網膜芽細胞腫、白内障、未熟児網膜症による網膜剥離などの際にみられる。

a) 網膜芽細胞腫

乳幼児の網膜から発生する悪性腫瘍で、発生頻度は 1/15000 人程度とされ、遺伝性のものも多い。初発症状としては、白色瞳孔が最も多く、他には斜視、結膜充血、視力障がい、角膜混濁、眼球突出などがみられる。

b) 先天性白内障

白色瞳孔、斜視、眼振、小眼球などで気づかれる。程度が強い場合弱視になりやすく、生後1か月以内の手術適応となることがある。

コラム⑦ 斜視

固視は生後2か月頃、追視は3か月頃から認められるようになり、生後3～4か月頃に眼位は正常化する。また眼球運動は4か月以降に確立するため、新生児期に斜視や眼球運動の異常を診断することは難しいが、斜視を初発症状として発見される疾患があるため(網膜芽細胞腫、先天性白内障など)、著明な斜視は紹介が必要である。また間欠性であっても眼位異常がみられる頻度が多い場合は弱視となる可能性が高いため早期に紹介する。

d) 口腔

口唇裂、口蓋裂が認められる場合、奇形症候群の症状として他の奇形を合併することがある。哺乳障がいが見られる場合は低栄養になることがある。口唇裂は乳児期早期に、口蓋裂は1歳半～2歳頃に手術が行われることが多い。

舌小帯が短い場合でも著明なハート型を示したり哺乳不良がみられなければ経過観察でよい。先天性歯牙が認められ粘膜障がいが見られる場合は口腔外科に紹介する。

口腔粘膜や舌に白苔が認められ舌圧子での除去が困難である場合にはカンジダ感染(鵝口瘡)が考えられる。哺乳障がいが見られる際には治療を要する。また母乳栄養の場合は母親の乳頭にカンジダ感染を認めることがあり、授乳時の痛みの有無、乳頭部の異常の有無などを確認する。症状がみられる場合には母と児の両方に治療を行う。

e) 頸部

正中部、側頸部の腫瘤を認める場合は正中嚢胞、側頸嚢胞などを考える。胸鎖乳突筋内の腫瘤は斜頸を考え、顔の向き癖の有無、程度について確認する。

翼状頸が認められる場合は、ターナー症候群などの染色体異常を疑う。短頸が認められる場合は、先天性頸椎癒合症、Klippel-Feil症候群などを疑う。リンパ節腫大の有無を確認し、腫大が著明であったり、多数触知する場合は精査を必要とする。

【胸部】

形態(胸郭の左右差、変形)、呼吸状態(呼吸数、異常呼吸の有無)、心音、心雑音を聴取する。心雑音は最強点と大きさ(Levine I～VI)を確認する。末梢性の肺動脈狭窄症など異常としてとらえる必要のない心雑音を聴取することもあるが、心雑音を聴取した際には原則として専門施設へ紹介する。また不整脈所見がみとめられる場合にも専門施設へ紹介する。

【腹部】

腹部膨満、腹部腫瘤、肝脾腫の有無を観察する。

a) 嘔吐

生後1か月の時点では嘔吐がみられることは多いが、生理的な胃食道逆流症であることが多い。しかし、緑色の胆汁性嘔吐は腸閉塞、血性嘔吐がみられる場合は急性胃粘膜病変(びらん、潰瘍など)、多量、噴水状の嘔吐の際は胃軸捻転や先天性肥厚性幽門狭窄症が考えられるため、紹介する。また経過として程度や回数が増加傾向であるものも紹介する。

b) 腹部膨満、腹部腫瘤

腹部膨満がみられ、便以外の腫瘤が触知されたり肝脾腫がみられる場合は腹部腫瘍、肝疾患、先天性代謝異常などの疾患が考えられるため精査を要する。肝臓は3cm以上(およそ2横指)、脾臓は触知される場合に肝脾腫と考える。なお、肝臓を硬く触知する場合は3cm未満でも精査を要する。

腹部腫瘤は便塊であることが多いが、この場合は左下腹部に触知され移動性であることが多い。便塊が否定的であったり、肝脾腫を伴う場合や腎臓部の腫瘤の場合は緊急に精査を行う必要がある。

c) 臍部

臍が湿潤していたり発赤がみられるときは臍肉芽のことが多いが、細菌感染による臍炎や臍腸瘻、膀胱腸瘻のことがある。臍ヘルニアは臍部が盛り上がり皮下に腸が柔らかく触知される。1歳頃までに自然に還納されることも多いが、最近では綿球による圧迫療法により早期に確実に還納されることが示されていることから大きさが目立つものに対しては紹介を考慮する。

【背部】

背部の皮膚、骨格を観察し、腰仙部のくぼみ、側弯の有無を観察する。

腰仙部のくぼみは時々みられるが、a)くぼみが深い、b)肛門から2.5cm以上離れている、c)くぼみの部分の色素性母斑や発毛、などの所見がみられる場合には潜在性二分脊椎や脊髄脂肪腫などが考えられる。また、腰仙部に限らず頭部、背部、臀部の正中線上にみられる皮膚病変や変形の際には潜在性二分脊椎など神経系の病変を合併していることがある。

【外陰部と肛門】

a) 外陰部

陰茎の大きさ、包茎の有無や程度、陰部形態、陰囊の大きさ、睾丸の位置、そけい部腫瘤の有無を観察する。

陰茎が恥骨から先端までの長さ2.5cm未満の場合、小陰茎として精査を考慮する。包茎は生理的にみられることが多いため、発赤や腫脹がない限りは経過観察とする(コラム⑧)。明らかな尿道下裂がみられる場合手術適応となるが、包皮余剰や陰茎の湾曲や屈曲がみられる場合にも尿道下裂としての治療を要することがある。

陰嚢腫大がみられる場合、陰嚢内腫瘤との鑑別を要するが、ペンライトにより透光されれば陰嚢水腫の可能性が高い(コラム⑨)。精巣が陰嚢内に触知されない場合は生後3～4か月まで経過をみて改善なければ停留精巣として紹介する。間欠的に陰嚢内に触知するいわゆる移動性精巣の手術適応は明確に定められていないが、手術が行われる施設に紹介し判断を委ねることが望ましい(コラム⑩)。

そけいヘルニアは脱出臓器として腸管のことが多いが、女兒では卵巣ヘルニアのこともある。嵌頓する可能性があるため早期に紹介する(コラム⑪)。

コラム⑧ 包茎

包茎とは陰茎包皮が亀頭部を覆っている状態で、乳児期には包皮が翻転できないことが多い。尿路感染症や排尿障がいなどの合併症をともなっておらず、包皮翻転の際に外尿道口あるいは亀頭の一部を確認できれば治療の必要はない。

小児期に何らかの治療を要する包茎としては、包皮輪の狭窄が高度で皮膚翻転が不可能な包茎のうち、排尿時に包皮が風船状に膨らみ(ballooning)、尿線が細く排尿に時間を要するもの、亀頭包皮炎を反復し包皮輪の進展が不良のもの、異常な余剰包皮を呈するもの、嵌頓の既往のあるものがあげられる。

コラム⑨ 精巣(精索)水腫

陰嚢部に無痛性、弾性腫瘍として触知し、透光試験で透光される。出生時に認められたものは大部分が1歳までに自然消失するため、1歳を過ぎても自然治癒傾向がない場合は専門医へ紹介する。

コラム⑩ 停留精巣と移動性精巣

停留精巣の治療を行わない場合、将来的には精巣の腫瘍化と精巣変性による不妊症が問題となる。精巣の自然下降は生後3か月頃まで認められるが、それ以降はほぼ期待できないとされているため、最近では1歳前後で手術が施行されることが多い。停留精巣にはそけいヘルニアや精巣捻転症の合併率が高いとされている。

移動性精巣とは、正常に陰嚢内に下降した精巣が精巣挙筋反射で上昇し、診察時に触れにくい状態である。移動性精巣の手術適応についてはまだ議論が分かれているが、陰嚢内に降りていることが稀であったり降りていても位置が高い場合、健側に比較して精巣が小さい、経過中に陰嚢外に上昇する、などの要因があれば手術適応とされることが多い。

b) 肛門部

肛門部の発赤、出血の有無、便の性状、色を観察し、必要に応じて直腸診を行い肛門狭窄の有無などを確認する。

【四肢】

手指、足趾の数、形態を観察する。股関節の開排制限の有無、左右差を確認する。O脚、X脚の有無を観察する。

a) 手指、足趾

多指症、手指足趾の欠損がみられる場合、治療としては1歳近くで行われることが多いが、診断や治療方針を両親が受け入れやすいように、早めに専門施設に紹介する。

b) 股関節 (コラム⑪)

股関節の開排制限がみられる場合、股関節脱臼、臼蓋形成不全の可能性を考え股関節開排位で生活するよう指導する。なお、生後1か月の時点では顔の向き癖のある児では非対称性緊張性頸反射により顔の向きと反対側の股関節に開排制限がみられやすいことを認識しておくべきであるが、左右差が強い場合は脱臼の可能性を考え専門施設に紹介する。

c) O脚、X脚

乳児期は生理的にO脚を呈する。X脚であったり膝間が2横指以上のO脚の場合は骨系統疾患や、くる病などの可能性があるため紹介を要する。

コラム⑪ 先天性股関節脱臼と診察法について（日本小児整形外科学会 HP から許可を得て掲載）

先天性股関節脱臼は生後1か月で発見されることもあるが、2か月以降に所見が明確になってくることもある。また診察のみでは診断が困難なこともある。

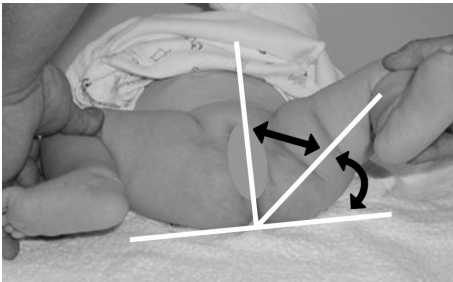
生後半年までに治療が開始された場合、保存的治療で改善することが多いが、1歳を過ぎてからの治療開始例では半数以上が手術治療となるとされるため、少しでも疑われる場合は専門医に紹介することが望ましい。

※乳児股関節健診の推奨項目と2次検診への紹介

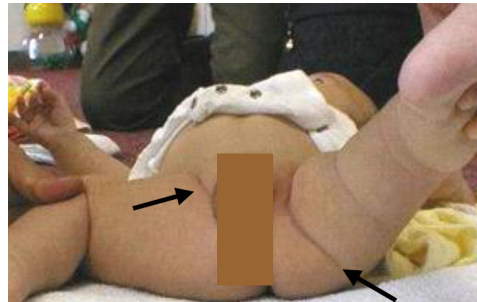
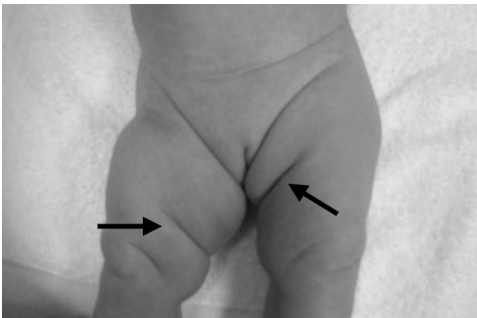
① 股関節開排制限（開排角度）

開排制限の見方：股関節を90度屈曲して開く。開排70度以下（または床から20度以上）が陽性。

特に向き癖の反対側の開排制限や左右差に注意する。



② 大腿皮膚溝または鼠径皮膚溝の非対称



大腿皮膚溝の位置、数の左右差、そけい皮膚溝の深さ、長さの左右差に注意

③家族歴：血縁者の股関節疾患 ④女兒 ⑤骨盤位分娩（帝王切開時の胎位を含む）

2次検診への紹介について

- ・ 股関節開排制限があれば紹介する ・ または②③④⑤のうち2つ以上あれば紹介する
- ・ 健診医の判断や保護者の精査希望も配慮する

その他：秋冬出生児に多く、股関節開排時の整復感（クリック）や股関節過開排にも注意が必要。

問診、身体所見のみで乳児股関節異常をもれなくスクリーニングすることはできない。

日本整形外科学会・日本小児整形外科学会

— 赤ちゃんが股関節脱臼にならないよう注意しましょう —

* 生後の赤ちゃんの扱い方が大切です！

* この紙を壁に貼って、いつも注意しましょう！

「股関節脱臼」は脚の付け根の関節がはずれる病気です。その発生はまれですが(1000人に1〜3人)、抱き方やおむつの当て方など、赤ちゃんの扱い方を注意することにより、発生をさらに減少させ、また、悪化を防止することができます。

以下の1)〜5)のうち、複数の項目があてはまる場合はとくに正しい扱い方を心がけ、必ず3〜4か月の健診を受けるようにしましょう。1) 向き癖がある 2) 女の子(男の子より多い) 3) 家族に股関節の悪い人がいる 4) 産子(骨盤位)で生まれた 5) 寒い地域や時期(11月〜3月)に生まれた(脚を伸ばした状態で衣服でくるんでしまうため)

いつも顔が同じ方ばかり向いている「向き癖」は、向いている側の反対の脚がしばしば立て膝姿勢となってしまう、これが股関節の脱臼を誘発することがあります。

赤ちゃんの脚は、両膝と股関節が十分曲がったM字型で、外側に開いてよく動かしているのが好ましく(図1)、立て膝姿勢をとったり、脚が内側に倒れた姿勢をとったりすると(図2)、股関節が徐々に脱臼してくることがあるとされています。

両脚がM字型に開かず伸ばされたような姿勢も同様で、要注意とされています(図3)。

— 歩き始めるまで、次の点に注意しましょう —

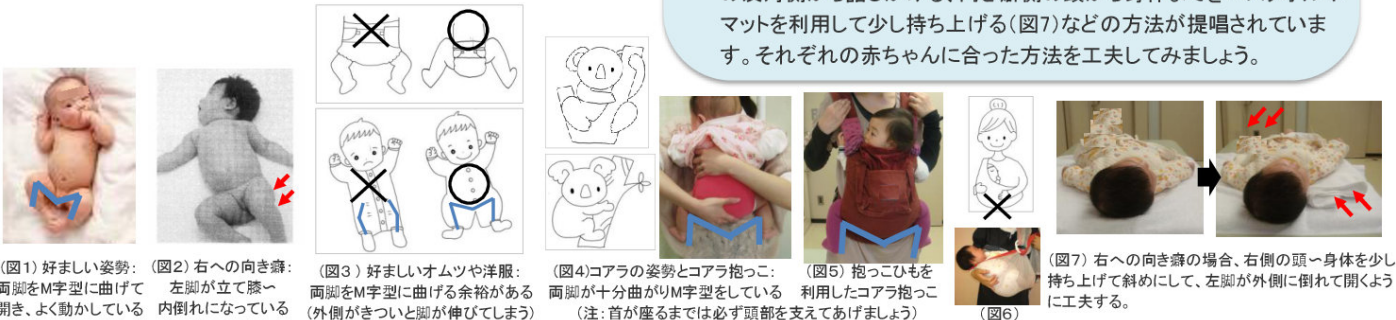仰向けで寝ている時は; M字型開脚を基本に自由な運動を両膝と股関節を曲げてM字型に開脚した状態を基本として(図1)、自由に脚を動かせる環境をつくりましょう。両脚を外から締めつけて脚が伸ばされるような、きついオムツや洋服はさけましょう(図3)。

抱っこは; 正面抱き「コアラ抱っこ」をしましょう

赤ちゃんを正面から抱くと、両膝と股関節が曲がったM字型開脚でお母さん(お父さん)の胸にしがみつくり形になります。この正しい抱き方は、あたかもコアラが木につかまった形であることから「コアラ抱っこ」とも呼ばれています(図4)。同様に、両膝と股関節がM字型に曲がって使える「正面抱き用の抱っこひも」の使用も問題ありません(図5)。横抱きのスリングは開脚の姿勢がとれず、また、両脚が伸ばされる危険もあるため、注意が必要です(図6)。

向き癖がある場合は; 反対側の脚の姿勢に注意しましょう

向き癖方向と反対側の脚が立て膝姿勢にならず、外側に開脚するような環境を作ってあげるよう留意しましょう。赤ちゃんには常に向き癖の反対側から話しかける、向き癖側の頭から身体までをバスタオルやマットを利用して少し持ち上げる(図7)などの方法が提唱されています。それぞれの赤ちゃんに合った方法を工夫してみましょう。



(図1) 好ましい姿勢: 両脚をM字型に曲げて開き、よく動かしている
 (図2) 右への向き癖: 左脚が立て膝〜内倒れになっている
 (図3) 好ましいオムツや洋服: 両脚をM字型に曲げる余裕がある(外側がきついと脚が伸びてしまう)
 (図4) コアラの姿勢とコアラ抱っこ: 両脚が十分曲がりM字型をしている(注: 首が座るまでは必ず頭部を支えてあげましょう)
 (図5) 抱っこひもを利用したコアラ抱っこ
 (図6) 横抱きのスリングは開脚の姿勢がとれず、また、両脚が伸ばされる危険もあるため、注意が必要です
 (図7) 右への向き癖の場合、右側の頭〜身体を少し持ち上げて斜めにして、左脚が外側に倒れて開くように工夫する。





* 1か月と3〜4か月の健診でチェックを受け、異常を疑われた場合は整形外科を受診することになります。気になる点がある時はいつでも整形外科を受診下さい。

(日本整形外科学会, 日本小児整形外科学会)

【発達所見】

1か月児健診

この時期に気づかれる神経疾患は重症であり、下記の所見を認める場合は早めに小児科あるいは脳神経小児科に紹介した方がよい。

	正常	異常が疑われる	疑われる疾患
活発さ、 仰臥位姿勢	四肢を活発に動かす 単純な四肢屈曲や伸展が主体 	活動性低下や左右差 同一の姿勢しかとらない  ① 蛙肢位  ② 後弓反張  ③ 著しい ATNR	①フロッピーインファント 先天性筋ジストロフィー 先天性筋強直性ジストロフィー 脊髄性筋萎縮症 プラダー・ウィリー症候群 ②③脳性麻痺
視覚	しっかりと固視しないが見つめる わずかに追視する	追視しない 眼振を認める	高度視覚障がい (白内障、網膜異常) 先天性眼振、発達遅滞
聴覚	大きな音にビクツとして モロー反射様の動きをする	反応しない	難聴、神経筋疾患

この時期に新たに発見される神経疾患

- ・神経筋疾患

フロッピーインファントの臨床像を呈する(コラム②)。先天性筋ジストロフィー、脊髄性筋萎縮症、先天性筋強直性ジストロフィーが代表である。

- ・重度精神遅滞・染色体異常

フロッピーインファントあるいは、活動性の乏しさ、哺乳不良、追視不良などを認める。Down 症候群、プラダー・ウィリー症候群が代表である。

- ・重度の周産期脳障がい(脳性麻痺)

- ・先天代謝異常

新生児代謝異常スクリーニング(タンデムマススクリーニング)で診断される疾患が多いが、診断されない有機酸代謝異常やミトコンドリア異常症などもある。

- ・先天性眼振・高度視覚障がい

コラム⑫～1か月児健診～

1か月児健診で多い質問と説明例

- a) 吐乳、溢乳 1日に3～4回程度で体重増加が良好であれば生理的と考え、経過観察とする。回数や程度が増強する場合は基礎疾患の有無を精査する。
- b) げっぷ 立て抱きにしてゆっくりと背部を叩いてげっぷを出すようにするが、出にくい場合は無理に出す必要はない。
- c) しゃっくり 新生児期、乳児期ではよくみられるので通常心配はない。
- d) 鼻づまり 鼻腔が狭いため、少量の分泌物でも鼻づまりがみられる。哺乳状態がよければ経過観察でよい。
- e) いきみ 排便がうまくできないときに強い「いきみ」がみられることがある。綿棒刺激により排便を促すことを試みても良い。
- f) 便秘 排便回数よりも症状(腹部膨満、硬便、哺乳不良など)の有無が重要であり、症状がみられる場合には治療を考慮する。

ワクチンスケジュールについて

生後2か月からワクチン接種が開始されるため、1か月児健診の際にワクチン接種に関して説明する。具体的には生後2か月時に定期接種として、インフルエンザ菌 b(Hib)ワクチン、肺炎球菌ワクチン、任意接種としてロタウイルスワクチン、B型肝炎ウイルスワクチンの接種が可能である(平成27年3月現在)。ただし、接種可能なワクチンやワクチンスケジュールは変更されることがあるため、常に最新の情報で対応する必要がある。

母乳栄養児と人工栄養児での体重増加について

母子健康手帳の成長曲線は母乳栄養児、人工栄養児、混合栄養児のいずれも含めて作成されているが、母乳栄養児の体重増加は人工栄養児と比較して少ないことがわかっている。体重増加量は数値で決められるものではないが、母乳栄養で1日に20g未満、人工乳で30g未満の場合は、哺乳状態や基礎疾患の有無の確認等が必要と考えられる。

新生児聴覚スクリーニングについて

新生児期の聴覚スクリーニング検査がほぼ全新生児に行われるようになってきている。自動聴性脳幹反応検査(AABR)、もしくは耳音響放射法(OAE)といわれる検査法が用いられる。生後1週間までの検査でrefer(要再検査)となった児に対しては、生後1か月時に再検査が施行されることが多く、この時点で再度referの判定の場合は耳鼻科での精密検査の適応となる。

早産低出生体重児の健診(低出生体重児の増加)

近年少子化が進み出生数は減少傾向が続いているが、出生数に対する低出生体重児の割合は増加が続いている。この要因としては諸説あるが、現在までのところはっきりしていない。また早産低出生体重児では将来的に生活習慣病のリスクが高くなるというデータが報告されている。ただしこの内容については議論が続いている段階であることや関与する要因が他にもあること、個人差も大きいことから、健診時には強調しない方がよいと思われる。

早産低出生体重児の健診時の留意点としては、成長、発達の評価には出生日からの月齢ではなく予定日からの月齢(修正月齢)での評価も考慮する。1500g未満で出生した低出生体重児(極低出生体重児)は、3歳までに90%程度は通常の成長曲線内に入るが(キャッチアップ)、約10%は下回るとされる。このような場合でも修正月齢で再度評価した上で成長曲線からはずれない場合には精査を考慮する。また発達評価においても出生日からの月齢だけではなく修正月齢による評価も行う。

なお、予防接種については、早産低出生体重児であっても原則として修正月齢ではなく出生日からの月齢により進めることとされている。

(4) 3～4か月児健診のポイント

【一般身体所見】 (1か月児健診の項目も要参照)

【頭部】

大きさ、形態
大泉門、小泉門
(大きさ、緊張、
膨隆、陥凹)
骨縫合
頭蓋ろう
腫瘤(頭血腫など)
毛髪の色

【頸部】

形態(翼状頸、短頸など)
腫瘤(正中頸部、側頸部、胸鎖乳突筋)
リンパ節

【顔面】

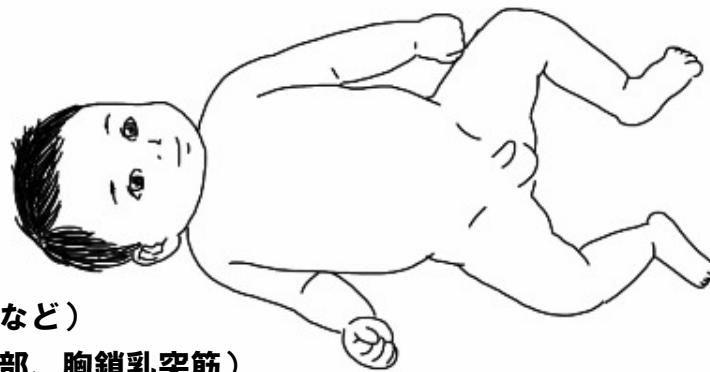顔貌(表情、形態など)
耳(大きさ、形態、副耳、耳瘻孔)
鼻(大きさ、形態)
眼(形態、瞳孔、眼位、眼振、眼脂)
口腔(口蓋裂、高口蓋、舌小帯、歯肉、歯牙)

【皮膚】

色(蒼白、黄疸、チアノーゼ)
湿疹、皮膚炎
血管腫
色素性母斑
外傷など

【背部】

脊椎形態
腰仙部陥凹



【四肢】

指趾の形態
股関節(開排制限、左右差など)
形態(奇形、O脚、X脚)
可動域

【外陰部・肛門】

陰莖の大きさ、陰部形態
陰囊の大きさ、位置
膣形態
肛門(発赤、出血、
狭窄など)

【胸部】

形態、腫瘤
心音、心雑音
呼吸状態

【腹部】

形態、緊張、血管怒張
腫瘤
肝脾腫
臍部

【身体所見】（1か月児健診のポイントも要参照）

3～4か月児健診

	身体診察の項目	経過をみてよい所見	紹介を考慮すべき所見
計測	身長、体重、頭囲、胸囲	成長曲線にほぼ沿って増加し、 -2SD～+2SD(3～97 パーセンタイル)内に入っている場合	成長曲線の-2SD(3 パーセンタイル)未満や+2SD(97パーセンタイル)以上の場合 -2SD～+2SD(3～97 パーセンタイル)内であっても増加がみられない場合や増加が著しい場合
皮膚	湿疹、皮膚炎	軽度湿疹 脂漏性湿疹、汗疹 おむつ皮膚炎	強度の湿疹、発赤、剥皮がみられる場合
	血管腫 大きさ、盛り上がりの有無 潰瘍の有無		いちご状血管腫で盛り上がり強い場合 や潰瘍が見られる場合
	色素性母斑	数が2～3個まで、小さいもの	多数、大きい褐色母斑(神経線維腫) 葉状、小点状白斑(結節性硬化症) その他数が多い、大きい母斑
	その他		火傷、外傷など虐待の可能性
頭部	大泉門(大きさ、膨隆、陥凹) 頭蓋ろう 骨縫合 毛髪の色	軽度の頭蓋ろう	大泉門3cm以上 著明な膨隆や陥凹、閉鎖 縫合の開大が著明、もしくは完全に閉鎖 広範囲の頭蓋ろう
眼	眼球の位置、眼振、眼脂 瞳孔	一時的な眼位の偏位	明らかな眼位の偏位、眼球運動異常 白色瞳孔
頸部	正中部、側頸部		正中部、側頸部の腫瘤
	胸鎖乳突筋内		胸鎖乳突筋内の腫瘤(向き癖を伴うことが多い)
	頸の形態(翼状頸、短頸の有無)		翼状頸、短頸
胸部	形態	軽度の変形(鳩胸、漏斗胸など)	強度の変形(鳩胸、漏斗胸など)
	心音、心雑音	呼吸性のリズム変動	心雑音、著明な不整脈
腹部	腹部腫瘤 肝脾腫	便塊触知	便以外の腫瘤 肝腫大3cm以上、脾腫大
外陰部	陰茎(大きさ、包茎の有無や程度)		半陰陽、陰唇癒着
	陰部形態 陰囊(大きさや位置)	軽度の陰嚢水腫	尿道下裂、小陰茎 停留精巣、移動精巣、著明な陰嚢水腫
	そけい部		そけいヘルニア
肛門	発赤、出血の有無		裂孔、肛門周囲膿瘍
四肢	股関節の開排の状態、 左右差		開排制限

I) 健診の意義

哺乳状態が安定し、体重、身長が増加が安定してくる時期である一方で、哺乳量が不十分で成長不良が明確になる時期でもある。先天性の疾患については1か月児健診で見いだされることが多いが、3～4か月健診以降に発見されることもある。1か月時には所見が明確でなく経過観察とされている可能性があることも考えながら健診をすすめる必要がある。

あやし笑いなど周囲への反応が明確になってくる時期であり、聴覚障がいや初めて発見されることがある。またそけいヘルニア、停留精巣、先天性股関節脱臼などがこの時期に見いだされることも多い。

ワクチンはヒブ(インフルエンザ菌 b 型)、肺炎球菌など2か月から開始されるため、ワクチン接種について確認が必要な時期でもある。

II) 3～4か月児の成長、発達の特徴

1～3か月の期間の体重増加は標準で1日20～30g前後で、1か月児健診と比較してその後の体重増加の程度はやや少なめになることが多い。哺乳量も1回哺乳量、1日哺乳量ともやや少なくなる傾向がある。成長については原則として母子健康手帳の成長曲線を参考にし、 $\pm 2SD$ (3～97パーセンタイル)をはずれたり、曲線の増加に沿わない場合に注意を要する。哺乳量が少ないと思われても成長曲線の増加と比較してはズれていなければ経過観察でよいことが多い。

昼に起きている時間が長く、夜はしっかり眠るようになるなど睡眠のリズムが確立する時期である。大きな声を発したり表情が豊かになり、体の動きも活発になる時期である。

III) 診察の手順と留意点 (診察の留意点とその時期にみられやすい異常、疾患について)

3～4か月健診から関わることも多いため、1か月児健診の項目、内容と重複する項目や内容が多い。

【皮膚】

a) チアノーゼ、黄疸

皮膚色として、全体に蒼白、チアノーゼ、出血斑など全身状態不良の徴候の有無について確認する。

皮膚の黄染(黄疸)は通常この時期にはみられないため、黄染が見られる場合は精査の必要がある。

b) 色素性母斑、血管腫(コラム⑤)

色素性母斑は色、部位、大きさ、形、数、性状を確認し、増大したり数が増加する場合は早期に専門医へ紹介する。褐色母斑(カフェオレ斑)が多数みられる場合、神経線維腫を考える必要がある。また白斑、特に葉状の白斑がみられる場合は結節性硬化症の可能性がある。

血管腫のうち、いちご状血管腫は乳児期後半に消退することも多いが、早期から増殖傾向のみられるものは治療適応となることがある。

c) 湿疹、皮膚炎

乳児期に痒みを伴う湿疹は乳児湿疹やアトピー性皮膚炎が考えられるが、健診での鑑別は困難である。家族歴にアレルギー疾患があり掻痒を伴う2か月以上続く湿疹の場合、アトピー性皮膚炎の可能性がある。スキンケアを行っても改善しない場合は治療を要する(コラム⑤)。

外陰部、臀部肛門周囲の紅斑、丘疹、びらんはおむつ皮膚炎、もしくは真菌感染(乳児寄生菌性紅斑)と考えられる。排泄後の洗浄、清拭で改善しない場合は受診を勧める。

d) その他

火傷や外傷痕など虐待を疑わせる所見が認められれば通報を考慮する。

【頭部、顔】

a) 頭部

大泉門が 3cm 以上であったり、膨隆や陥凹が見られたり頭蓋骨の縫合著明な離開や完全閉鎖の場合、精査の対象となる。

b) 耳

耳瘻孔周囲の発赤、浸出液がみられる場合は手術適応となることがあるため専門医へ紹介する。

c) 眼（コラム⑥、⑦）

白色瞳孔や眼球突出がみられる場合は先天性白内障や網膜芽細胞腫、先天性緑内障など緊急の治療を要するものも多いため早急に専門医へ紹介する。

間欠性斜視は生理的にみられることが多いが、眼位の偏位が持続したり著明な場合は精査を要する。追視が認められない場合は視力異常や精神発達遅滞を考える。

先天性眼振は中枢性の異常のこともあるが、小眼球、先天性白内障、視神経萎縮症などにより両眼に重度の視力障がいがあると生後 2～3 か月から眼振がみられることがあるため精査とする。

眼脂が多い場合や点眼液でも改善しない場合は先天性鼻涙管閉塞のこともあり、眼科での治療が必要である。

d) 口腔

口腔粘膜や舌に白苔が認められる場合はカンジダ感染（鵝口瘡）を考え、哺乳障がいが見られる際には治療を要する。また母乳栄養の場合は母親のカンジダ感染の可能性を考え、授乳時の痛みの有無、乳頭部の異常の有無などを確認する。

e) 頸部

胸鎖乳突筋内の腫瘤は斜頸の可能性を考え顔の向き癖の有無、程度について確認する。

翼状頸が認められる場合は、ターナー症候群などの染色体異常を疑う。短頸が認められる場合は、先天性頸椎癒合症、Klippel-Feil 症候群などを疑う。リンパ節腫大の有無を確認し、腫大が著明であったり、多数触知する場合は精査を必要とする。

【胸部】

先天性心疾患はこの時期までに発見されていることが多いが、この時期まで小さな雑音であったり啼泣のため聴取が困難であったこともあり得るため、3～4 か月児健診時でも心雑音は慎重に確認する。心雑音を聴取した際は最強点と大きさ (Levine I～VI) を確認する。心雑音や不整脈は専門施設へ紹介する。

【腹部】

腹部膨満がみられ、便以外の腫瘤が触知されたり肝脾腫がみられる場合は精査とする。肝臓は 3cm 以上（およそ 2 横指）、脾臓は触知される場合に精査を要する。なお、肝臓を硬く触知する場合は 3cm 未満でも精査を要する。

生後1か月以降に臍ヘルニアが目立つことも多々みられる。1歳頃までに自然に還納されることも多いが、最近では綿球による圧迫療法により早期に確実に還納されることが示されていることから特に大きなものに対しては紹介を考慮する。

【背部】

背部の皮膚、骨格を観察し、腰仙部のくぼみ、側弯の有無を観察する。

腰仙部のくぼみは時々みられるが、a)くぼみが深い、b)肛門から2.5cm以上離れている、c)くぼみの部分の色素性母斑や発毛などの所見がみられる場合には潜在性二分脊椎や脊髄脂肪腫など異常がみられることがあるため精査とする。また、腰仙部に限らず頭部、背部、臀部の正中線上にみられる皮膚病変や変形の際には潜在性二分脊椎など神経系の病変を合併していることがある。

【外陰部と肛門】

陰茎が恥骨から先端までの長さ2.5～3cm未満の場合、小陰茎として精査を考慮する。その際、停留精巣など合併疾患の有無にも注意する。包茎は生理的にみられることが多いため、発赤や腫脹がない限りは経過観察とする（コラム⑧）。明らかな尿道下裂は手術適応であるが、包皮余剰や陰茎の湾曲や屈曲がみられる場合にも尿道下裂としての治療を要することがある。

陰嚢腫大がみられる場合、陰嚢水腫であることが多いが、陰嚢内腫瘍の鑑別を要するためペンライトによる透光試験を行い、透光されれば陰嚢水腫として経過観察する（コラム⑨）。生後3～4か月の時点で停留精巣の状態であれば手術を施行する施設に紹介する。間歇的に陰嚢内に触知するいわゆる移動性精巣の手術適応は明確に定められていないが、手術が行われる施設に紹介し判断を委ねることが望ましい（コラム⑩）。

そけいヘルニアは脱出臓器として腸管のことが多いが、女兒では卵巣ヘルニアのこともある。嵌頓する可能性があるため早期に紹介する（コラム⑪）。

肛門部の発赤、出血の有無、便の性状、色を観察し、必要に応じて直腸診を行い肛門狭窄の有無などを確認する。

【四肢】

手指、足趾の数、形態を観察する。股関節の開排制限の有無、左右差を確認する。O脚、X脚の有無を観察する。


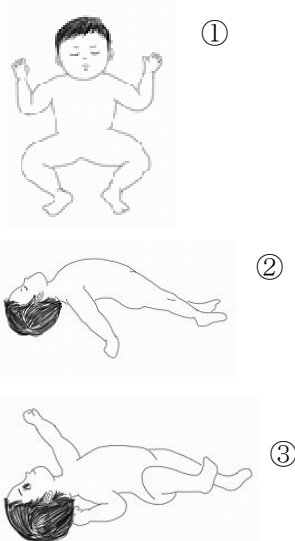






多指症、手指足趾の欠損がみられる場合、治療としては1歳近くで行われることが多いが、診断や治療方針を両親が受け入れやすいように、早めに専門施設に紹介する。




股関節の開排制限がみられる場合、股関節脱臼、臼蓋形成不全の可能性を考え股関節開排位で生活するよう指導する。生後1～3か月頃は顔の向き癖のある児においては、非対称性緊張性頸反射により顔の向きと反対側の股関節に開排制限がみられやすいが、左右差が強い場合は脱臼の可能性を考え専門施設に紹介する（コラム⑫）。

【発達所見】

3～4か月児健診

しっかりとした追固視、あやし笑いを認める時期である。これらが未獲得の場合は、重大な問題がある場合が多いので早めに小児科あるいは脳神経小児科に紹介した方がよい。

発達、神経	正常	異常が疑われる	疑われる疾患
<p>活発さ 仰臥位姿勢</p>	<p>四肢を活発に動かす 四肢屈曲位で空中保持</p> 	<p>活動性低下や左右差 同一の姿勢しかとらない</p> 	<p>① フロッピーインファント 先天性筋ジストロフィー 先天性筋強直性ジストロフィー 脊髄性筋萎縮症 プラダー・ウィリー症候群</p> <p>②③ 脳性麻痺</p>
<p>腹臥位姿勢</p>	<p>頭を45-90度挙上し保持</p> 	<p>① 頭部を挙上しない</p>  <p>② 反り返りが強い</p> 	<p>① フロッピーインファント</p> <p>② 脳性麻痺</p>
<p>引き起こし反応</p>	<p>45度で体幹と同一線上に頭部を持ち上げ、上肢・下肢を屈曲</p> 	<p>① 著しく頭部が背屈し、肩が抜けそうになる。</p>  <p>② 後弓反張。頭部と体幹が棒のようについてくる。</p> 	<p>① フロッピーインファント</p> <p>② 脳性麻痺</p>

	正常	異常が疑われる	疑われる疾患
垂直抱き	<p>頸部を正中保持できる</p> 	<p>頸部を正中保持できない。</p>  <p>腕が抜けそうになる。</p> 	<p>発達遅滞 フロッピーインファント</p>
視覚	<p>しっかりと追固視する あやし笑いがある</p>	<p>追固視しない 眼振を認める</p>	<p>高度視覚障がい 先天性眼振 発達遅滞</p>
聴覚	<p>大きな音の方を見る</p>	<p>反応しない</p>	<p>難聴</p>

この時期に新たに見つかる神経疾患

・神経筋疾患

フロッピーインファントの臨床像を呈する。先天性筋ジストロフィー、脊髄性筋萎縮症、先天性筋強直性ジストロフィーが代表である。

・重度精神遅滞・染色体異常

活動性の乏しさ、哺乳不良、追視不良などを認める。Down 症候群、プラダー・ウィリー症候群が代表である。原因が特定できない場合もある（コラム⑬）。

コラム⑬ 精神運動発達遅滞（精神遅滞）

運動や社会性、言語など全ての項目で遅れを認める。乳児期に気づかれるのは、重度（発達指数あるいは知能指数 35 未満）から中等度（同 50 未満）の精神遅滞である。軽度の精神遅滞（同 70 未満）は、3 歳児健診以降に気づかれる。学童期に学業不振で診断される場合もある。発達にはバリエーションがあるため、ごく軽度の遅れや一項目のみの遅れの場合には後に正常化することがある。原因には、染色体異常症や先天奇形などがあるが原因を特定出来ない場合も多い。

- ・ 點頭てんかん（コラム⑭）

點頭発作と同時に不機嫌や発達の停止・退行を認める。

コラム⑭ 點頭てんかん

乳児期（3～7か月がピーク）に、10秒前後で規則的に繰り返し頭部を前屈する発作（シリーズ形成）で発症する。発症後には不機嫌となり、発達が停止・退行する。発作症状は軽微であるために異常とは気づかないことがある。乳児期のある時期から発達の遅れ・停止・退行がみられる場合には點頭てんかんを疑う。點頭てんかんは、早期治療が発達予後を改善するため、早期の気づきが大切である。

- ・ 先天代謝異常

- ・ 脳性麻痺

多くは周産期障がいフォローアップで診断される。

- ・ 先天性眼振・高度視覚障がい

(5) 6～7か月児健診のポイント

【一般身体所見】 (3～4か月児健診の項目も要参照)

【頭部】

大きさ、形態
大泉門
頭蓋ろう

【顔面】

顔貌(表情、形態など)
耳(大きさ、形態、副耳、耳瘻孔)
眼(形態、瞳孔、眼位、眼振、眼脂)
口腔(口蓋裂、高口蓋、舌小帯、口腔粘膜、歯肉、歯牙)

【胸部】

形態、腫瘤
心音、心雑音
呼吸状態

【頸部】

形態(翼状頸、短頸など)
腫瘤(正中部、側頸部、
胸鎖乳突筋)
リンパ節

【背部】

脊椎形態
腰仙部陥凹

【皮膚】

湿疹、皮膚炎
血管腫
色素性母斑
外傷など

【四肢】

指趾の形態
股関節(開排制限、左右差など)
形態(奇形、O脚、X脚)

【外陰部・肛門】

陰茎の大きさ、陰部形態
陰囊の大きさ、位置
膣形態
肛門(発赤、出血、狭窄など)

【腹部】

腫瘤
肝脾腫
そけいヘルニア



【身体所見】

6～7か月児健診

	身体診察の項目	経過をみてよい所見	紹介を考慮すべき所見
計測	身長、体重、頭囲、胸囲	成長曲線にほぼ沿って増加し、 -2SD～+2SD(3～97 パーセンタイル)内に入っている場合	成長曲線の-2SD(3 パーセンタイル)未満や +2SD(97 パーセンタイル)以上の場合 -2SD～+2SD(3～97 パーセンタイル)内であっても増加がみられない場合や増加が著しい場合
皮膚	湿疹、皮膚炎	軽度湿疹、脂漏性湿疹、汗疹 おむつ皮膚炎	強度の湿疹、発赤、剥皮がみられる場合
	色素性母斑	数が2～3個まで、小さいもの	多数、大きい褐色母斑 5mm以上の白斑3つ以上(結節性硬化症の可能性)
	その他		火傷、外傷など虐待の可能性
頭部	大きさ、形態、大泉門 頭蓋ろう	軽度の頭蓋ろう	小頭症、大頭 大泉門膨隆や陥凹 重度、もしくは広範囲の頭蓋ろう
眼	形態、瞳孔、眼位、眼振	一時的な眼位の偏位	明らかな眼位の偏位、眼球運動異常 白色瞳孔
頸部	正中部、側頸部の腫瘍		正中部、側頸部の腫瘍
	頸の形態		翼状頸、短頸
	リンパ節		著明な腫大 圧痛、不整など
胸部	形態	軽度の変形(鳩胸、漏斗胸など)	強度の変形(鳩胸、漏斗胸など)
	心音、心雑音	呼吸性のリズム変動	著明な不整脈、心雑音
	呼吸状態		吸気性、呼気性の喘鳴 多呼吸、陥没呼吸、呻吟
腹部	腹部膨満	全身状態の良い場合	吐乳、排便不良、全身状態不良
	腹部腫瘍 肝脾腫	便塊触知	便以外の腫瘍、肝脾腫を伴う場合 肝腫大 3cm 以上、脾腫大を伴う場合
	側弯		明らかな側弯
外陰部	陰茎(大きさ、包茎の有無や程度) 陰部形態		半陰陽、陰唇癒着 尿道下裂、小陰茎 尿線の弱い、バルーニングのみられる包茎
	陰囊(大きさや位置)	軽度の陰囊水腫	停留精巣、移動精巣、著明な陰囊水腫
	そけい部		そけいヘルニア
肛門	発赤、出血の有無		裂孔、肛門膿瘍

四肢	形態		形態異常
	股関節の開排の状態		奇形(多指、合指、内反/外反足)
	左右差		股関節開排制限、左右差
	○脚、X脚	軽度の○脚(2横指未満)	著明な○脚(2横指以上)、X脚

I) 健診の意義

母乳やミルク以外に離乳食が開始され、1日に1～2回食の時期である。睡眠、授乳など生活のリズムが整い、寝返り、お座りやおもちゃを持って遊ぶことができるようになり、動きが活発になる。このため転倒、転落、誤嚥などの事故に留意する必要性が高くなる。また家族以外の人との接触の機会が増え、感染症罹患の頻度が高くなる時期でもある。

身体診察として、先天性の異常は発見されていることが多いが、母親からの移行抗体が低下するものも重なり、感染症罹患を契機とした中耳炎、熱性痙攣、腸重積などとともに、神経芽細胞腫、ウイルス腫瘍など腫瘍性疾患などそれまでとは異なる疾患罹患の機会が増えてくる時期である。

II) 6～7か月児の成長、発達の特徴

体重増加は3～4か月健診からの増加を確認するが、通常4～6か月の間は1日に20g前後の増加で、生後5～6か月で生下時体重の2倍となる。低身長は $-2SD$ (3パーセントイル) 未満を示す場合とともに成長曲線上での経過を確認して判断する。この時期に低身長を示す場合は体重増加も不良のことが多く、このような場合には内分泌疾患、先天性代謝異常、先天性心疾患、消化器疾患、骨系統疾患、染色体異常症、奇形症候群など基礎疾患の有無を再確認する。

身長、頭囲も成長曲線にプロットして評価する。体動が多い時期であり身長測定が不正確になりやすいため、成長曲線を利用して正確な評価を心がける。

III) 診察の手順と留意点 (診察の留意点とその時期にみられやすい異常、疾患について)

【皮膚】

乾燥肌、紅斑、脂漏、剥皮がみられスキンケアを行っても改善しない場合はアトピー性皮膚炎の可能性を考える必要がある。湿疹が目立ち掻破痕が認められる場合は紹介する(コラム⑤)。

乳児期は色白にみえることが多く皮膚色から貧血に気づかれることが少ないため、眼瞼結膜を確認し貧血所見の有無に注意する。皮膚の黄染(黄疸)がみられる場合は精査を要することが多い。

母斑、血管腫には3～4か月時の所見からの経過を確認する。

陰部や臀部にみられる発赤は程度が強い場合はおむつ皮膚炎、細菌感染や真菌感染(乳児寄生菌性紅斑)の可能性があるので受診を勧める。

火傷や外傷痕など虐待を疑わせる所見が認められれば通報を考慮する。

【頭部、顔面、頸部】

a) 頭部

頭囲が $+2SD$ (97パーセントイル) を超えても成長曲線に沿っている場合は家族性のことが多いが、

進行性の場合は水頭症、脳腫瘍などが否定できないため精査を要する。また小頭症は染色体異常、胎内感染症、胎内発育遅延が原因となることが多く精神発達遅滞のリスクが大きいため紹介する。

大泉門はこの時期には1~2cmであることが多いため、3cm以上ある場合は紹介する。また頭蓋ろうが認められる場合は骨系統疾患や代謝異常などの可能性がある。

b) 耳

耳瘻孔がみられることがあるが、反復性に耳瘻孔周囲の発赤、浸出液がみられる場合は切除の適応となるため専門医へ紹介する。

c) 眼 (コラム⑥、⑦)

白色瞳孔は白内障や網膜芽細胞腫など緊急の治療を要するものが多い。

眼位の偏位が認められる場合、間欠性であっても弱視の原因になることがあるため眼科に紹介する。

d) 口腔

口腔粘膜や舌に白苔が認められ舌圧子での除去が困難である場合には、カンジダ感染（鵝口瘡）が考えられる。哺乳障がいが見られる際には治療を要する。また母乳栄養の場合は母親の乳頭にカンジダ感染を認めることがあり、授乳時の痛みの有無、乳頭部の異常の有無などを確認する。症状がみられる場合には母と児の両方に治療を行う。

e) 頸部

正中部、側頸部の腫瘤を認める場合は正中嚢胞、側頸嚢胞などを考える。

リンパ節腫大の有無を確認し、腫大が著明であったり、多数触知する場合は精査を必要とする。

【胸部】

先天性心疾患はこの時期までに発見されていることが多いが、この時期まで小さな雑音であったり啼泣のため聴取が困難であったこともあり得るため、心雑音は慎重に確認する。心雑音を聴取した際は最強点と大きさ（Levine I~VI）を確認する。心雑音や不整脈がみとめられる場合には専門施設へ紹介する。

【腹部】

腹部膨満、腹部腫瘤、肝脾腫の有無を観察する。

腹部膨満がみられ、便以外の腫瘤が触知されたり肝脾腫がみられる場合は精査を要する。肝臓は3cm以上（およそ2横指）、脾臓は触知される場合に肝脾腫と考える。なお、肝臓を硬く触知する場合は3cm未満でも精査を要する。神経芽細胞腫、ウイルス腫瘍、肝芽腫などの腫瘍は腹部腫瘤として発見されることが多いが、発見される時期としては1歳未満のことが多い。

【外陰部と肛門】

陰茎は恥骨から先端までの長さが2.5~3cm未満の場合、小陰茎として精査を考慮する。その際停留精巣など合併疾患の有無にも注意する。包茎は生理的にみられることが多いため、発赤や腫脹がない限りは経過観察とする（コラム⑧）。明らかな尿道下裂がみられる場合は迷わず紹介されることが多いが、包皮余剰や陰茎の湾曲や屈曲がみられる場合にも尿道下裂としての治療を要することがあるため紹介する。

陰嚢腫大がみられる場合、陰嚢水腫であることが多いが、陰嚢内腫瘤の鑑別を要する。ペンライトに

よる透光試験で透光されれば陰嚢水腫の可能性が高い（コラム⑨）。生後6か月の時点で停留精巣の状態であれば手術を施行する施設に紹介する。間欠的に陰嚢内に触知するいわゆる移動性精巣の手術適応は明確に定められていないが、手術が行われる施設に紹介し判断を委ねることが望ましい（コラム⑩）。

そけいヘルニアは脱出臓器として腸管のことが多いが、女児では卵巣ヘルニアのこともある。嵌頓する可能性があるため早期に紹介する（コラム⑪）。

肛門部の発赤、出血の有無、便の性状、色を観察し、必要に応じて直腸診を行い、肛門狭窄の有無などを確認する。

【四肢】

手指、足趾の数、形態を観察する。股関節の開排制限の有無、左右差を確認する。O脚、X脚の有無を観察する。

多指症、手指足趾の欠損がみられる場合、治療としては1歳近くで行われることが多いが、早めに専門施設に紹介し、診断や治療方針を親が理解するよう努めることが必要である。

股関節の開排制限がみられる場合、股関節脱臼、臼蓋形成不全の可能性を考え股関節開排位で生活するよう指導する。なお、生後1か月の時点では顔の向き癖のある児では非対称性緊張性頸反射により顔の向きと反対側の股関節に開排制限がみられやすいが、左右差が強い場合は脱臼の可能性を考える（コラム⑫）。



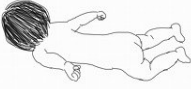

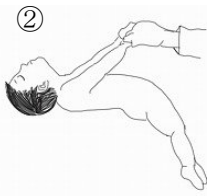
a)O脚、X脚


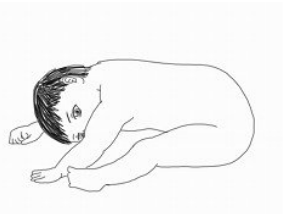
乳児期は生理的にO脚を呈する。X脚であったり膝間が2横指以上のO脚の場合は骨系統疾患や、くる病などの可能性があるため紹介を要する。

【発達所見】

6～7か月児健診

頸定が完成し、座位の獲得過程の時期である。

	正常	異常が疑われる	疑われる疾患
活発さ、 仰臥位 姿勢	四肢を活発に動かす。四肢屈曲位で空中保持 	低下や左右差、同一の姿勢しかとらない ①  ②  ③ 	① フロッピーインファント 先天性筋ジストロフィー 先天性筋強直性ジストロフィー 脊髄性筋萎縮症 プラダー・ウィリー症候群 ②③ 脳性麻痺
腹臥位 姿勢	頭を90度拳上し保持 	頭部を拳上しない ①  反り返りが強い ② 	①フロッピーインファント ② 脳性麻痺
引き起こし反応	45度近くで体幹と同一線上に頭部を持ち上げ、上肢・下肢を屈曲 	著しく頭部が背屈し、肩が抜けそうになる 後弓反張 頭部と体幹が棒のようについてくる ①  ② 	①フロッピーインファント ②発達遅滞

座位の姿勢	6か月:両手をついて 7か月:ひとりできるが不安定 8か月:座位安定 	前方に倒れる 後ろに反りかえる 座位姿勢が月齢より遅れる。 	①フロッピーインファント ②発達遅滞
掴み方	5~6か月:手全体でものを取る 6~7か月:拇指対立	ものを取らない	発達遅滞
聴覚	声かけに反応して振り向く	反応しない	難聴
斜視	ライトを注視させて眼位確認		視覚障がい、斜視

この時期に新たに見つかる神経疾患

- ・神経筋疾患
- ・重度~中等度精神遅滞・染色体異常

活動性の乏しさ、哺乳不良、追視不良などを認める。原因が特定できない場合もある（コラム⑬）。

- ・點頭てんかん
- ・先天代謝異常
- ・脳性麻痺（コラム⑮）

多くは周産期障がいのフォローアップで診断されるが、周産期障がいの軽い症例や片麻痺症例は健診にて発達遅滞で気づかれる。

- ・先天性眼振、斜視

コラム⑮ 脳性麻痺

受胎から生後4週までに生じた脳障がいによる運動麻痺の総称であり、多くは痙直型である。周産期脳障がい（仮死や出血）が最も多いが、先天感染症や脳奇形なども原因となる。運動発達の遅れに、筋緊張の異常（亢進が多い）や姿勢の異常を伴う。片側のみの運動麻痺（片麻痺）は、1歳を過ぎてから症状が顕在化する場合が多い。

コラム⑯ 便、便秘

便秘とは便が滞った、もしくは出にくい状態を指すが、実際何らかの治療を要する場合を「便秘症」という。慢性に続く便秘症のうち生下時から続く便秘、重症例、通常の治療に抵抗する例、便秘以外に症状や身体所見を認める例などは器質的疾患を有する可能性が高いため紹介する。また機能性の便秘症であっても腹部触診で便塊を触知したり、力んでも排便に至らない例、少量の軟便がオムツやパンツに漏れ出す例、ごく少量の硬便が出る例は治療を要する。何らかの原因によって便が大腸内に滞留すると便の硬さが増大して排便困難となりやすいが、それに加えて排便時に肛門の痛みを生じたり、裂孔を呈する場合は排便を我慢することでさらに増悪することが多い。このような悪循環がみられる場合には早期の治療が必要であるが、可能であれば悪循環に陥る前に治療を開始することが望ましい。治療としては食事療法で改善することもあるが、緩下剤を併用することも多い。

なお、生後1~2か月までで特に母乳栄養児では排便回数が少なく数日に1回ということも時々みられるが、排便困難や硬便、不機嫌、哺乳不良などの症状がみられない場合は治療を行わないで経過をみても良いことも多いため、母親に状況をよく確認してから治療を考慮する。

(6) 9～10か月児健診のポイント

【一般身体所見】 (6～7か月健診の項目も要参照)

【頭部】

大きさ、形態
大泉門
頭蓋ろう

【顔面】

顔貌(表情、形態など)
耳(大きさ、形態、副耳、耳瘻孔)
眼(形態、瞳孔、眼位、眼振、眼脂)
口腔(口蓋裂、高口蓋、舌小帯、口腔粘膜、歯肉、歯牙)

【頸部】

形態(翼状頸、短頸など)
腫瘤(正中部、側頸部、
胸鎖乳突筋)
リンパ節

【胸部】

形態、腫瘤
心音、心雑音
呼吸状態

【背部】

脊椎形態
腰仙部陥凹

【皮膚】

湿疹、皮膚炎
血管腫
色素性母斑
外傷など

【四肢】

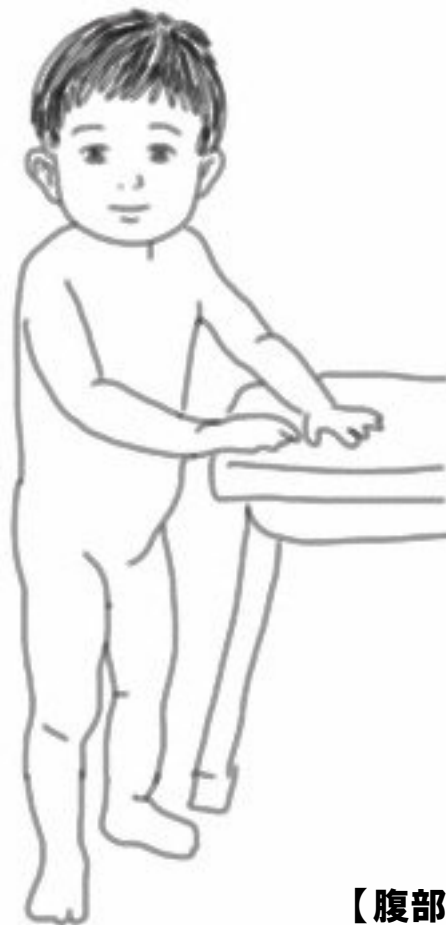指趾の形態
股関節(開排制限、左右差など)
形態(奇形、O脚、X脚)

【外陰部・肛門】

陰莖の大きさ、陰部形態
陰囊の大きさ、位置
膣形態
肛門(発赤、出血、狭窄など)

【腹部】

腫瘤
肝脾腫
そけいヘルニア



【身体所見：経過をみてよい所見と紹介を考慮すべき所見】

9～10か月児健診

	身体診察の項目	経過をみてよい所見	紹介を考慮すべき所見
計測	身長、体重、頭囲、胸囲	成長曲線にほぼ沿って増加し、 -2SD～+2SD(3～97 パーセンタイル)内に入っている場合	成長曲線の-2SD(3 パーセンタイル)未満や +2SD(97 パーセンタイル)以上の場合 -2SD～+2SD(3～97 パーセンタイル)内であっても増加がみられない場合や増加が著しい場合
皮膚	湿疹、皮膚炎	軽度湿疹、脂漏性湿疹、汗疹 おむつ皮膚炎	強度の湿疹、発赤、剥皮がみられる場合
	色素性母斑	数が2～3個まで、小さいもの	多数、大きい褐色母斑 5mm以上の白斑3つ以上(結節性硬化症の可能性)
	その他		火傷、外傷など虐待の可能性
頭部	大きさ、形態、大泉門 頭蓋ろう	軽度の頭蓋ろう	小頭症、大頭 大泉門膨隆や陥凹 重度、もしくは広範囲の頭蓋ろう
眼	形態、瞳孔、眼位、眼振	一時的な眼位の偏位	明らかな眼位の偏位、眼球運動異常 白色瞳孔
頸部	正中部、側頸部の腫瘍		正中部、側頸部の腫瘍
	頸の形態		翼状頸、短頸
	リンパ節		著明な腫大 圧痛、不整など
胸部	形態	軽度の変形(鳩胸、漏斗胸など)	強度の変形(鳩胸、漏斗胸など)
	心音、心雑音	呼吸性のリズム変動	著明な不整脈、心雑音
	呼吸状態		吸気性、呼気性の喘鳴 多呼吸、陥没呼吸、呻吟
腹部	腹部膨満	全身状態の良い場合	吐乳、排便不良、全身状態不良
	腹部腫瘍		便以外の腫瘍、肝脾腫を伴う場合
	肝脾腫	便塊触知	肝腫大 3cm 以上、脾腫大を伴う場合
脊椎	側弯、前弯		明らかな側弯、前弯
外陰部	陰茎(大きさ、包茎の有無や程度) 陰部形態		半陰陽、陰唇癒着 尿道下裂、小陰茎 尿線の弱い、バルーニングのみられる包茎
	陰囊(大きさや位置)	軽度の陰囊水腫	停留精巣、移動精巣、著明な陰囊水腫
	そけい部		そけいヘルニア
肛門	発赤、出血の有無		裂孔、肛門膿瘍

四肢	形態 股関節の開排の状態		形態異常 奇形(多指、合指、内反/外反足)
	左右差		股関節開排制限、左右差
	O脚、X脚	軽度のO脚(2横指未満)	著明なO脚(2横指以上)、X脚

I) 健診の意義

この時期、食事は1日3回食となるが、個人差が大きく食べる量にむらがあったり遊びながら食べるなど母親の食事に対する不安がみられることも多い。坐位が安定し一人遊びができるようになるとともに立位保持やはいはいもできるようになってくるが、移動ができるようになり何にでも手を伸ばし口に持っていくことで転倒、転落、誤飲などの事故にも一層注意を払う必要がでてくる時期である。また絵本やテレビなどに興味を示すようになるが、特にテレビやビデオなどは一人で見せることはしないようにして上手に利用することを心がける必要がある。

身体診察としては、成長、発達について正常域が広いことを考慮した上での評価を行い、精査の必要性を判断する必要がある。離乳食開始後に生じる湿疹などアレルギー性疾患に関する相談も増えてくる時期である。離乳食の量や内容により栄養摂取が不十分になることがあるが、鉄欠乏による貧血もみられるようになる時期でもある。

II) 9～10か月児の成長、発達の特徴

体重増加は月に200～300gとゆっくりになってくるが、運動が活発な児は体重増加がさらに少なくなることがある。3～4か月まで平均よりかなり大きかった児もこの時期に平均に近づいてくるが多くなる。低身長は-2SD(3パーセンタイル)未満を示す場合とともに成長曲線上での経過を確認して判断する。感染症罹患などにより一時的に体重が減少した場合、復帰するのに2～3か月を要することもあるためこのような場合は一時的な体重減少がみられる。健診時だけで成長を判断出来かねるときはフォローアップ医療機関を確認する必要がある。成長がよくない場合は内分泌疾患、先天性代謝異常、先天性心疾患、消化器疾患、骨系統疾患、染色体異常症、奇形症候群など基礎疾患の有無を再確認する。

身長、頭囲も成長曲線にプロットして評価する。体動が多い時期であり身長測定が不正確になりやすいため、成長曲線を利用して正確な評価を心がける。

III) 診察の手順と留意点 (診察の留意点とその時期にみられやすい異常、疾患について)

【皮膚】

乾燥肌、紅斑、脂漏、剥皮がみられる場合はスキンケアの方法などを確認し、充分ではないと思われる場合は医師、保健師から助言を行うことが望ましいが、強度の湿疹、発赤、剥皮がみられるときはアトピー性皮膚炎の可能性を考える必要がある。湿疹が目立ち掻破痕が認められる場合は紹介する(コラム⑤)。サイズの大きな母斑や数が多い場合は皮膚神経症候群なども考えられるため紹介する。

乳児期は色白にみえることが多く皮膚色から貧血に気づかれることが少ないため、眼瞼結膜を確認し貧血所見の有無に注意する。皮膚の黄染(黄疸)がみられる場合は精査を要する。

陰部や臀部にみられる発赤は程度が強い場合はおむつ皮膚炎、細菌感染や真菌感染(乳児寄生菌性紅

斑)の可能性があるため受診を勧める。

火傷や外傷痕など虐待を疑わせる所見が認められれば通報を考慮する。

【頭部、顔面、頸部】

a) 頭部

頭囲が+2SD (97 パーセントイル) を超えても成長曲線に沿っている場合は家族性のことが多いが、進行性の場合には水頭症、脳腫瘍などが否定できないため精査を要する。また小頭症は染色体異常、胎内感染症、胎内発育遅延が原因となることが多く精神発達遅滞のリスクが大きいため紹介する。

大泉門はこの時期には閉鎖ないしは 1~2cm であることが多いため、3cm 以上ある場合は紹介する。また頭蓋ろうが認められる場合は骨系統疾患や代謝異常などの可能性がある。

b) 耳

耳瘻孔がみられることがあるが、反復性に耳瘻孔周囲の発赤、浸出液がみられる場合は切除の適応となるため専門医へ紹介する。

c) 眼 (コラム⑥、⑦)

白色瞳孔は白内障や網膜芽細胞腫など緊急の治療を要するものが多い。

この時期には眼位は偏位がみられなくなってくるため、間欠性であっても眼科に紹介する。

d) 頸部

正中部、側頸部の腫瘤を認める場合は正中嚢胞、側頸嚢胞などを考える。

リンパ節腫大の有無を確認し、腫大が著明であったり、多数触知する場合は精査を必要とする。

【胸部】

先天性心疾患はこの時期までに発見されていることが多いが、この時期の診察では、小さな雑音は啼泣のため聴取が困難であるが、心雑音は慎重に確認する。心雑音を聴取した際は最強点と大きさ (Levine I~VI) を確認する。心雑音や不整脈がみとめられる場合には専門施設へ紹介する。

【腹部】

腹部膨満、腹部腫瘤、肝脾腫の有無を観察する。

腹部膨満がみられ、便以外の腫瘤が触知されたり肝脾腫がみられる場合は精査を要する。肝臓は 3cm 以上 (およそ 2 横指)、脾臓は触知される場合に肝脾腫と考える。なお、肝臓を硬く触知する場合は 3cm 未満でも精査を要する。神経芽細胞腫、ウイルムス腫瘍、肝芽腫などの腫瘍は腹部腫瘤として発見されることが多いが、発見される時期としては 1 歳未満のことが多い。

【外陰部と肛門】

陰茎は恥骨から先端までの長さが 2.5~3cm 未満の場合、小陰茎として精査を考慮する。その際停留精巢など合併疾患の有無にも注意する。包茎は生理的にみられることが多いため、発赤や腫脹がない限りは経過観察とする (コラム⑧)。尿道下裂がみられる場合はすでに紹介されていることが多いが、軽度の尿道下裂 (包皮余剰や陰茎の湾曲や屈曲) の所見にも注意し、尿道下裂が疑われれば紹介する。

陰嚢腫大がみられる場合、陰嚢水腫であることが多いが、陰嚢内腫瘍の鑑別を要する。ペンライトによる透光試験で透光されれば陰嚢水腫の可能性が高い（コラム⑨）。そけい部～そけい部やや下部に弾性硬の腫瘍がみられる場合、男児では精索水腫、女児では Ncuk 水腫などを考え紹介する。

この時期に停留精巣がみられればすぐに紹介する。間欠的に陰嚢内に触知するいわゆる移動性精巣の手術適応は明確に定められていないが、手術が行われる施設に紹介し判断を委ねることが望ましい（コラム⑩）。

そけいヘルニアは脱出臓器として腸管のことが多いが、女児では卵巣ヘルニアのこともある。嵌頓する可能性があるため早期に紹介する（コラム⑨）。

肛門部の発赤、出血の有無、便の性状、色を観察し、必要に応じて直腸診を行い肛門狭窄の有無などを確認する。

【四肢】

手指、足趾の数、形態を観察する。股関節の開排制限の有無、左右差を確認する。O 脚、X 脚の有無を観察する。


股関節の開排制限がみられる場合、股関節脱臼、臼蓋形成不全の可能性を考え股関節開排位で生活するよう指導する（コラム⑪）。


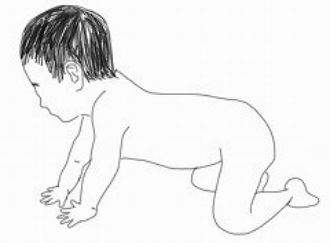
乳児期は生理的に O 脚を呈する。X 脚であったり膝間が 2 横指以上の O 脚の場合は骨系統疾患やくる病などの可能性があるため紹介を要する。

【発達所見】

9～10か月児健診

座位と寝返りを完成している。移動（ずり這い、四つ這い）の獲得時期であり運動発達遅滞が最もよく気づかれる時期である。

発達、神経	正常	異常が疑われる	疑われる疾患
座位	座位安定 平衡反応 座位から四つ這いへの変換ができる 	座位不安定(前傾、手の支えが必要)	発達遅滞 脳性麻痺

つかまり立ち	両手を支えると立位保持、つかまり立ちする 	手や脇を支えても立位保持できない	発達遅滞 脳性麻痺 シャフリングインファント (shuffling infant)
腹這い、つ這い	腹這い(ずり這い)、四つ這い 	腹這い(ずり這い)・四つ這いをしない	発達遅滞 脳性麻痺 シャフリングインファント (shuffling infant)
対人関係	人見知り、親の後追い	親と他人の区別がついていない(問診)	発達遅滞、発達障がい
動作模倣	ニギニギ、オツムテンテン、バイバイ、など	動作模倣しない	発達遅滞
声への反応	声かけに反応して振り向く	反応しない	難聴
斜視	ライトを注視させて眼位確認		斜視

この時期に新たに見つかる神経疾患

- ・ 重度～中等度精神遅滞・染色体異常。
- ・ 脳性麻痺
- ・ 點頭てんかん
- ・ 斜視
- ・ シャフリングインファント (shuffling infant)

この時期によく健診で気づかれる。

(7) 12か月(1歳)児健診のポイント

【一般身体所見】 (9～10か月児健診の項目も要参照)

【顔面】

顔貌(表情、形態など)

耳(大きさ、形態、副耳、耳瘻孔)

眼(形態、瞳孔、眼位、眼振、眼脂)

口腔(口蓋裂、高口蓋、舌小帯、口腔粘膜、歯肉、歯牙)

【頭部】

大きさ、形態

大泉門

頭蓋ろう

【頸部】

形態(翼状頸、短頸など)

腫瘤(正中部、側頸部、

胸鎖乳突筋)

リンパ節

【胸部】

形態、腫瘤

心音、心雑音

呼吸状態

【背部】

脊椎形態

腰仙部陥凹

【皮膚】

湿疹、皮膚炎

血管腫

色素性母斑

外傷など

【腹部】

腫瘤

肝脾腫

そけいヘルニア

【外陰部・肛門】

陰莖の大きさ、陰部形態

陰囊の大きさ、位置

腫形態

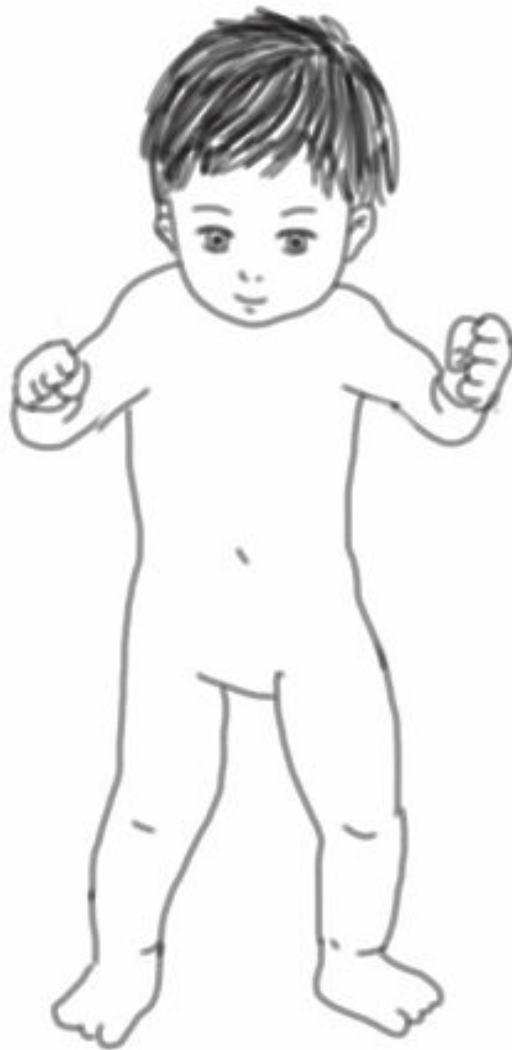肛門(発赤、出血、狭窄など)

【四肢】

指趾の形態

股関節(開排制限、左右差など)

形態(奇形、O脚、X脚)



【身体所見：経過をみてよい所見と紹介を考慮すべき所見】

1歳児健診

	身体診察の項目	経過をみてよい所見	紹介を考慮すべき所見
計測	身長、体重、頭囲、胸囲	成長曲線にほぼ沿って増加し、 -2SD~+2SD(3~97パーセンタイル)内に入っている場合	成長曲線の-2SD(3パーセンタイル)未満や +2SD(97パーセンタイル)以上の場合 -2SD~+2SD(3~97パーセンタイル)内であっても増加がみられない場合や増加が著しい場合
皮膚	湿疹、皮膚炎	軽度湿疹、脂漏性湿疹、汗 おむつ皮膚炎	強度の湿疹、発赤、剥皮がみられる場合
	色素性母斑	数が2~3個まで、小さいもの	多数、大きい褐色母斑 5mm以上の白斑3つ以上(結節性硬化症の可能性)
	その他		火傷、外傷など虐待の可能性
頭部	大きさ、形態、大泉門 頭蓋ろう	軽度の頭蓋ろう	小頭症、大頭 大泉門膨隆や陥凹 重度、もしくは広範囲の頭蓋ろう
眼	形態、瞳孔、眼位、眼振	一時的な眼位の偏位	明らかな眼位の偏位、眼球運動異常 白色瞳孔
口腔	歯牙		明らかなむし歯
頸部	正中中部、側頸部の腫瘍		正中中部、側頸部の腫瘍
	頸の形態		翼状頸、短頸
	リンパ節		著明な腫大 圧痛、不整など
胸部	形態	軽度の変形(鳩胸、漏斗胸など)	強度の変形(鳩胸、漏斗胸など)
	心音、心雑音	呼吸性のリズム変動	著明な不整脈、心雑音
	呼吸状態		吸気性、呼気性の喘鳴 多呼吸、陥没呼吸、呻吟
腹部	腹部膨満	全身状態の良い場合	吐乳、排便不良、全身状態不良
	腹部腫瘍 肝脾腫	便塊触知	便以外の腫瘍、肝脾腫を伴う場合 肝腫大3cm以上、脾腫大を伴う場合
脊椎	側弯、前弯		明らかな側弯、前弯
外陰部	陰茎(大きさ、包茎の有無や程度) 陰部形態		半陰陽、陰唇癒着 尿道下裂、小陰茎 尿線の弱い、バルーニングのみられる包茎
	陰囊(大きさや位置)	軽度の陰囊水腫	停留精巣、移動精巣、著明な陰囊水腫
	そけい部		そけいヘルニア
肛門	発赤、出血の有無		裂孔、肛門膿瘍

四肢	形態		形態異常
	股関節の開排の状態		奇形(多指、合指、内反/外反足)
	左右差		股関節開排制限、左右差
	○脚、X脚	軽度の○脚(2横指未満)	著明な○脚(2横指以上)、X脚

I) 健診の意義

離乳食が進み2～3回食となるが、むら食い、遊び食べが多く、母親として食事量が安定しないと感じることが多い時期である。座位で安定して遊び、はいはい、立位保持、伝い歩きができるようになり活動性が広がる。このためさらに転倒、転落、誤嚥など事故の予防にも留意が必要となってくる。

身体診察として、先天性の異常は発見されていることが多い。また既往疾患や感染性疾患などにより医療機関受診歴がある児が多く、身体所見の異常はすでに発見されていることが多いが、日常診療で見逃されている疾患がある可能性があるため、改めて成長発達の評価と全身の身体診察を十分に行う必要がある。

II) 12か月児の成長、発達の特徴

体重増加は月に200～300gとゆっくりになってきている。-2SD(3パーセントイル)を下回ったり、成長曲線に沿わない場合は、摂食状態について確認する。

身長、頭囲も成長曲線にプロットして評価する。体動が多い時期であり身長測定が不正確になりやすいため、成長曲線を利用して正確な評価を心がける。

III) 診察の手順と留意点 (診察の留意点とその時期にみられやすい異常、疾患について)

【皮膚】

乾燥肌、紅斑、脂漏、剥皮がみられスキンケアを行っても改善しない場合はアトピー性皮膚炎の可能性を考える必要がある。湿疹が目立ち掻破痕が認められる場合は専門医に紹介する(コラム⑤)。

皮膚色が蒼白の場合、眼瞼結膜を確認し貧血所見の有無に注意する。皮膚の黄染(黄疸)がみられる場合は精査を要する。

母斑、血管腫は増大、増多の傾向があれば専門医に紹介する。

陰部や臀部にみられる発赤は程度が強い場合はおむつ皮膚炎、細菌感染や真菌感染(乳児寄生菌性紅斑)の可能性があるので受診を勧める。

火傷や外傷痕など虐待を疑わせる所見が認められれば通報を考慮する。

【頭部、顔面、頸部】

a) 頭部

頭囲が+2SD(97パーセントイル)を超えても成長曲線に沿っている場合は家族性のことが多いが、進行性の場合は水頭症、脳腫瘍などが否定できないため精査を要する。また小頭症は染色体異常、胎内感染症、胎内発育遅延が原因となることが多く精神発達遅滞のリスクが大きいため紹介する。

大泉門はこの時期には閉鎖に近い状態であることが多いため、2～3cm以上ある場合は紹介する。

b) 耳

反復性の耳瘻孔周囲の発赤、浸出液がみられる耳瘻孔は切除の適応となるため専門医へ紹介する。

c) 眼（コラム⑥、⑦）

白色瞳孔は白内障や網膜芽細胞腫など緊急の治療を要するものが多い。

眼位の偏位が認められる場合、間欠性であっても弱視の原因になることがあるため眼科に紹介する。

d) 頸部

正中部、側頸部の腫瘤を認める場合は正中嚢胞、側頸嚢胞とともに甲状腺疾患の可能性を考える。

リンパ節腫大の有無を確認し、腫大が著明であったり、多数触知する場合は精査を必要とする。

【胸部】

先天性心疾患はこの時期までに発見されていることが多いが、心房中隔欠損症などこの時期に心雑音で発見されるものもあるため、心雑音は慎重に確認する。心雑音を聴取した際は最強度と大きさ(Levine I~VI)を確認する。心雑音や不整脈がみとめられる場合には専門施設へ紹介する。

【腹部】

腹部膨満、腹部腫瘤、肝脾腫の有無を観察する。

腹部膨満がみられ、便以外の腫瘤が触知されたり肝脾腫がみられる場合は精査を要する。肝臓は 3cm 以上(およそ 2 横指)、脾臓は触知される場合に肝脾腫と考える。なお、肝臓を硬く触知する場合は 3cm 未満でも精査を要する。

【外陰部と肛門】

陰茎は恥骨から先端までの長さが 2.5~3cm 未満の場合、小陰茎として精査を考慮する。その際、停留精巣など合併疾患の有無にも注意する。包茎は生理的にみられることが多いため、発赤や腫脹がない限りは経過観察とする（コラム⑧）。

陰嚢腫大がみられる場合、陰嚢水腫のことが多いが、1 歳までに消失傾向が認められない場合は専門医に紹介する（コラム⑨）。停留精巣は 3~4 か月の時点で認められれば紹介を考えて良い。間歇的に陰嚢内に触知するいわゆる移動性精巣の手術適応は明確に定められていないが、手術が行われる施設に紹介し判断を委ねることが望ましい（コラム⑩）。

そけいヘルニアは脱出臓器として腸管のことが多いが、女兒では卵巣ヘルニアのこともある。嵌頓する可能性があるため早期に紹介する（コラム⑪）。

肛門部の発赤、出血の有無、便の性状、色を観察し、必要に応じて直腸診を行い肛門狭窄の有無などを確認する。

【四肢】

手指、足趾の数、形態を観察する。股関節の開排制限の有無、左右差を確認する。O 脚、X 脚の有無を観察する。

1 2 か月の時期は生理的に O 脚を呈する。X 脚であったり膝間が 2 横指以上の O 脚の場合は骨系統疾患や、くる病などの可能性があるため紹介を要する。

【発達所見】

1歳児健診

歩行獲得および言語模倣獲得時期である。移動運動として四つ這いと伝い歩きを獲得している。動作模倣（ニギニギ、バイバイ）も複数獲得している。模倣のみでなく、バイバイなどの言葉に反応して手を振るようになる。

発達、神経	正常	異常が疑われる	疑われる疾患
伝い歩き ～独歩	伝い歩きする、両手を引くと歩く	伝い歩きしない	発達遅滞 脳性麻痺 シャフリングインファント (shuffling infant)
対人関係	人見知り、親の後追い	人見知りしない	発達遅滞 発達障がい
動作模倣	ニギニギ、オツムテンテン、 バイバイ、など	動作模倣しない	発達遅滞
言語模倣	まんまなどの言語模倣(1つ)	(言語模倣なし)	難聴、発達遅滞
呼名への反応	名前を呼ぶと振り向く	反応しない	難聴、発達遅滞
斜視	(ライトを注視させて眼位確認) 視線がしっかり合う	視線が合わない	斜視

この時期に新たに見つかる神経疾患

- ・ 中等度精神遅滞・染色体異常
- ・ 脳性麻痺
- ・ 斜視
- ・ シャフリングインファント (shuffling infant)

(8) 1歳6か月児健診のポイント

【一般身体所見】 (12か月児健診の項目も要参照)

【顔面】

顔貌(表情、形態など)

耳(大きさ、形態、副耳、耳瘻孔)

眼(形態、瞳孔、眼位、眼振、眼脂)

口腔(口蓋裂、高口蓋、舌小帯、口腔粘膜、歯肉、歯牙、扁桃腺)

【頭部】

大きさ、形態

【頸部】

形態(翼状頸、短頸など)

腫瘤(正中部、側頸部、
胸鎖乳突筋)

リンパ節

【胸部】

形態、腫瘤

心音、心雑音

呼吸状態

【背部】

脊椎形態

腰仙部陥凹

【腹部】

腫瘤

肝脾腫

そけいヘルニア

【皮膚】

湿疹、皮膚炎

血管腫

色素性母斑

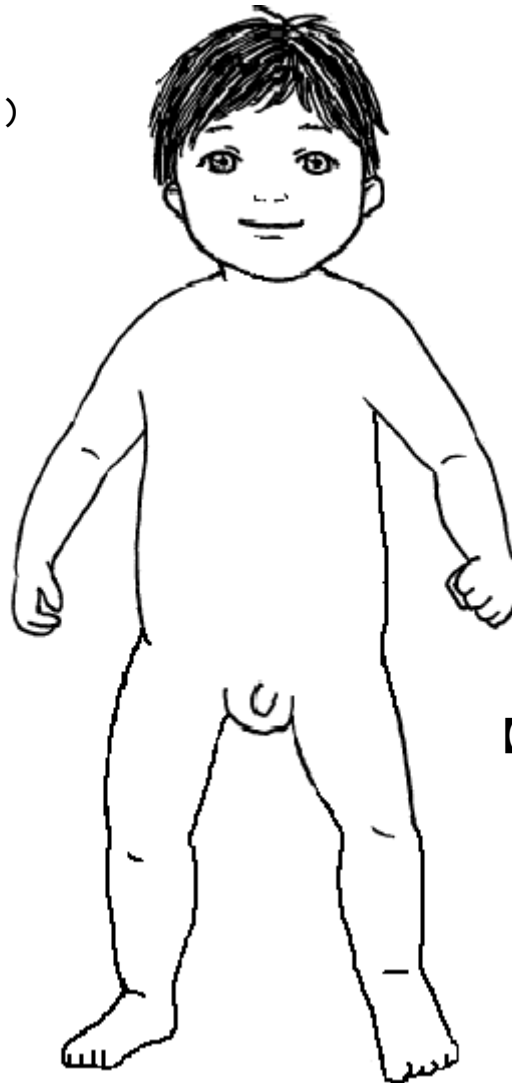
外傷など

【四肢】

指趾の形態

股関節(開排制限、左右差など)

形態(奇形、O脚、X脚)



【外陰部・肛門】

陰茎の大きさ、陰部形態

陰囊の大きさ、位置

膣形態

肛門(発赤、出血、狭窄など)

【姿勢、神経発達】

歩行姿勢

立位姿勢

積み木など

【身体所見：経過をみてよい所見と紹介を考慮すべき所見】

1歳6か月児健診

	身体診察の項目	経過をみてよい所見	紹介を考慮すべき所見
計測	身長、体重、頭囲、胸囲	成長曲線にほぼ沿って増加し、 -2SD~+2SD(3~97パーセンタイル)内に入っている場合	成長曲線の-2SD(3パーセンタイル)未満や +2SD(97パーセンタイル)以上の場合 -2SD~+2SD(3~97パーセンタイル)内であっても増加がみられない場合や増加が著しい場合
皮膚	湿疹、皮膚炎	軽度湿疹、脂漏性湿疹、汗疹 おむつ皮膚炎	強度の湿疹、発赤、剥皮がみられる場合
	色素性母斑	数が2~3個まで、小さいもの	多数、大きい褐色母斑 5mm以上の白斑3つ以上(結節性硬化症の可能性)
	その他		火傷、外傷など虐待の可能性
頭部	大きさ、形態、大泉門 頭蓋ろう	軽度の頭蓋ろう	小頭症、大頭 大泉門膨隆や陥凹 重度、もしくは広範囲の頭蓋ろう
眼	形態、瞳孔、眼位、眼振	一時的な眼位の偏位	明らかな眼位の偏位、眼球運動異常 白色瞳孔
口腔	歯牙、咬合状態 扁桃腺		歯牙未萌出、明らかなむし歯、反対咬合 著明な扁桃腫大
頸部	正中部、側頸部の腫瘍		正中部、側頸部の腫瘍
	頸の形態		翼状頸、短頸
	リンパ節		著明な腫大 圧痛、不整など
胸部	形態	軽度の変形(鳩胸、漏斗胸など)	強度の変形(鳩胸、漏斗胸など)
	心音、心雑音	呼吸性のリズム変動	著明な不整脈、心雑音
	呼吸状態		吸気性、呼気性の喘鳴 多呼吸、陥没呼吸、呻吟
腹部	腹部膨満	全身状態の良い場合	吐乳、排便不良、全身状態不良
	腹部腫瘍 肝脾腫	便塊触知	便以外の腫瘍、肝脾腫を伴う場合 肝腫大3cm以上、脾腫大を伴う場合
	側弯、前弯		明らかな側弯、前弯
外陰部	陰茎(大きさ、包茎の有無や程度) 陰部形態		半陰陽、陰唇癒着 尿道下裂、小陰茎 尿線の弱い、バルーニングのみられる包茎
	陰囊(大きさや位置)	軽度の陰囊水腫	停留精巣、移動精巣、著明な陰囊水腫
	そけい部		そけいヘルニア

肛門	発赤、出血の有無		裂孔、肛囲膿瘍
四肢	形態 股関節の開排の状態 左右差		形態異常 奇形(多指、合指、内反/外反足) 股関節開排制限、左右差
	○脚、X脚	軽度の○脚(2横指未満)	著明な○脚(2横指以上)、X脚

I) 健診の意義

1歳半は運動、言語、社会性のいずれも人としての基本的な機能が完成する時期である。独歩、小走りができるようになり、発語も盛んになるとともに情緒発達がみられ、感情表現もできるようになってくる時期で発達の確認に重要な時期である。また視覚や聴覚の異常の早期発見が可能となる。生活リズムも確立するが、家庭環境の要因も関わる部分が大きいため、児自身と家庭の両面の評価が必要になる。

運動が盛んになる一方で、転んだり高いところからの飛び降りなど、事故への注意が必要になる。

身体面での異常はすでに発見されていることが多く、健診は運動発達、精神発達、生活指導、母親の不安解消などが主な目的となるが、1歳半健診の次は3歳健診になるため、成長評価、全身の身体診察を十分に行う。また、麻しん風しん混合ワクチンなど1歳前後で接種可能な予防接種の接種状況の確認も重要である。

II) 18か月児の成長、発達の特徴

成長曲線からみると3パーセンタイルと97パーセンタイルの差は男児、女児とも体重は5kg程度、身長は10cm程度であり、個々の体格に大きな開きがでてくる時期である。体格が極端に小さかったり、成長の程度が不良の場合は身体所見、発達所見を確認し基礎疾患の有無について検討が必要になるとともに家庭環境、食事の状況などの確認が必要となる。

なお体動が多い時期であり、体重や身長の計測が不正確になりやすいことに留意し、成長曲線を利用して正確な評価を心がける。

III) 診察の手順と留意点 (診察の留意点とその時期にみられやすい異常、疾患について)

【先天性形態異常】

成長障がいや発達の遅れが認められる場合、奇形症候群や染色体異常を伴うことがあるため、小奇形の有無も含め再評価を行う。

【皮膚疾患】

アトピー性皮膚炎の有症率は乳児期で10%前後と高く、すでに医療機関で治療されている例が多いが、中には未治療のまま放置されていることがある。このような例に対しては医療機関受診による精査治療を勧める(コラム⑰)。

皮膚色が蒼白の場合、眼瞼結膜を確認し貧血所見の有無に注意する。皮膚の黄染(黄疸)がみられる場合は精査を要する。

母斑、血管腫は増大、増多の傾向があれば専門医に紹介する。また神経皮膚症候群の可能性を考える必要がある(コラム⑱)。

陰部や臀部にみられる発赤は程度が強い場合はおむつ皮膚炎、細菌感染や真菌感染(乳児寄生菌性紅斑)を考え受診を勧める。

火傷や外傷痕など虐待を疑わせる所見が認められれば通報を考慮する。

コラム⑪ 食物アレルギーとアトピー性皮膚炎

乳児期のアトピー性皮膚炎では、乳児期の食物アレルギーに伴って発症し、アレルギー食品の除去により湿疹の軽快を認めることがある。近年、食物アレルギーの発症に皮膚の湿疹による皮膚のバリア機能低下が関与することが明らかになってきている。このため、スキンケアによる湿疹の管理が重要であり、適切なスキンケアや薬物療法、環境整備を行っても症状が持続する場合はアレルギー検査を行い、疑わしいアレルギーが検出された際には、食物除去試験や負荷試験を行うなどにより、確定診断することの重要性が認識されてきている。さらに診断確定後は漫然とした除去を避けることや、代替食品による栄養管理、栄養指導を十分に行うことが重要視されるようになってきた。

コラム⑫ 神経皮膚症候群について

神経と皮膚はともに外胚葉から発生するため、発生の時期の外胚葉の異常により神経と皮膚に異常を認めることがある。代表的なものとして3疾患があげられる。

a) スタージ・ウェーバ症候群

顔面の三叉神経領域に広がる単純性血管腫、同側の脳軟膜の血管腫、脈絡膜血管腫による緑内障を3大症状とする。血管腫は生下時から存在し進行することはない。

b) 神経線維腫 I 型

カフェオレ斑と体の様々な部位に生じる神経線維腫と呼ばれる良性の腫瘍を主として、その他眼や骨などの病変を合併する遺伝性疾患。思春期前までは0.5cm以上のカフェオレ斑が見られる際に疑われる(思春期以降は1.5cm以上が6個以上)

c) 結節性硬化症

皮膚症状(木の葉状白斑や顔面の血管腫)、中枢神経症状(てんかん、精神遅滞、自閉スペクトラム症など)、腫瘍性病変(心臓横紋筋腫、腎血管筋脂肪腫など)を代表的な3大症状とする遺伝性疾患。この葉状白斑は90%以上で認め、ほとんどは出生時、もしくは2歳頃までにはみられる。色白の乳児では気づかれにくいことがある。

【頭部、顔面、頸部】

頭囲が±2SD(3~97パーセントイル)を超えた場合やその範囲に入っても急激な変動がみられる場合は原疾患を有する可能性があるため、精査を要することが多い。大頭は家族性のことが多いが、進行性の場合水頭症、脳腫瘍などが原因となることが多く、小頭症は染色体異常、胎内感染症、胎内発育遅延が原因となることが多く精神発達遅滞のリスクが大きい。大泉門がこの時期には閉鎖していない場合は精査が必要である。

a) 眼

白色瞳孔は白内障や網膜芽細胞腫など緊急の治療を要するものが多い（コラム⑥）。ペンライトを使用して眼位の確認を行う。子どもの正面から両眼に光を当てて、瞳孔の中心に光の反射が見られないときには斜視を疑う。ただしこの時期には啼泣により診察が困難なことも多い。斜視は間欠性であっても弱視の原因になることがあるため眼科に紹介する（コラム⑦）。

b) 耳、聴覚

音に対して反応がなかったり反応に乏しい場合は、難聴、精神発達遅滞、自閉スペクトラム症の可能性もある。また言葉の遅れが認められる際には難聴の可能性が高い。児の背面、側面から呼びかけたり、音の出る道具を使用して聴覚の確認を行うことも有用である。

【胸部】

先天性心疾患はこの時期までに発見されて医療管理が行われていることが多いが、診断では診断名と管理状況の確認を行うことが望ましい。この時点で初めて心雑音が発見された場合は心房中隔欠損症などの場合もあるため、心雑音は慎重に確認する。心雑音を聴取した際は最強点と大きさ(Levine I~VI)を確認する。心雑音や不整脈がみとめられる場合には専門施設へ紹介する。

【腹部】

腹部膨満、腹部腫瘤、肝脾腫の有無を観察する。

腹部膨満がみられ、便以外の腫瘤が触知されたり肝脾腫がみられる場合は精査を要する。神経芽細胞腫、ウィルムス腫瘍、肝芽腫などの腫瘍は腹部腫瘤として発見されることも多い。

【外陰部と肛門】

この時期に停留精巣、移動性精巣が疑われる場合は治療を急ぐこともあるため早い時期に受診を勧める（コラム⑩）。そけいヘルニアは嵌頓の可能性のあることを説明し紹介する（コラム⑱）。包茎は生理的にみられることが多いため、発赤や腫脹がない限りは経過観察とする（コラム⑧）。

コラム⑱ そけいヘルニア

症状としては、泣いたり息んだときに、そけい部、陰囊、陰唇が腫脹することで気づかれる。痛みを伴わず腫脹は自然に消失したり、手で圧迫するとグル音とともに消失する。通常内容物は腸管であるが、女児では卵巣の脱出を認めることがあり、この際はリンパ節様の可動性の腫瘤を触知する。

ヘルニアが疑われたら手術適応であるとともに、整復が出来ない場合は緊急手術の適応となることを考え、早い時期に専門医に紹介する。

【四肢】

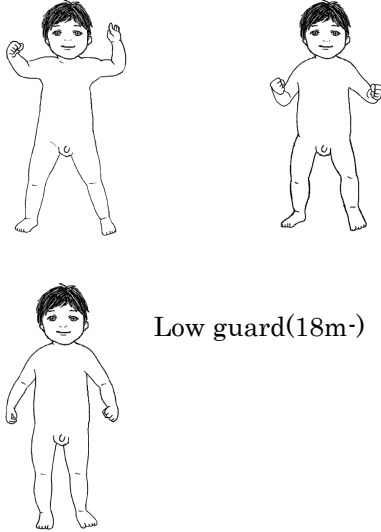
手指、足趾の数、形態を観察する。股関節の開排制限の有無、左右差を確認する。O脚、X脚の有無を観察する。

12か月の時期は生理的にO脚を呈する。X脚であったり、膝間が2横指以上のO脚の場合は、骨系統疾患やくる病などの可能性があるため紹介を要する。

【発達所見】

1歳6か月児健診

歩行（数メートル以上）と有意語（3つ以上）が獲得されている。

発達、神経	正常	異常が疑われる	疑われる疾患
歩行	<p>10m以上連続して歩く、歩行姿勢 (middle-low guard) High guard(12m-) middleguard(14m-)</p>  <p>Low guard(18m-)</p>	<p>未歩行、数歩の歩行 つま先歩行</p>	<p>筋ジストロフィー 広汎性発達障がい (自閉スペクトラム症) 発達遅滞 脳性麻痺 シャフリングインファント (shuffling infant)</p>
対人関係	人見知り、親の後追い	人見知りしない	発達遅滞 自閉性障がい
視線、斜視	(ライトを注視させて眼位確認) 視線がしっかり合う	視線が合わない	発達遅滞 自閉性障がい
(発達や行動の問診)			発達遅滞 発達障がい

この時期に新たに見つかる神経疾患

- ・ 中等度精神遅滞・染色体異常
- ・ 脳性麻痺
- ・ 表出性言語障がい (コラム⑩)
- ・ 広汎性発達障がい (コラム⑪)

言葉の遅れに加えて視線が合わないことが疑う所見である。

コラム⑩ 表出性言語障がい

言語理解や他の発達には遅れがないにもかかわらず、表出言語のみが遅れている状態である。軽症の場合には、自然に改善する。

コラム⑪ 広汎性発達障がい (自閉スペクトラム症)

社会性の障がい、コミュニケーションの障がい、想像力の障がい、限定的な興味関心を特徴とする。幼児期に見られやすい症状は、視線の合いにくさ、言葉の遅れ、オウム返し、一人遊びを好む、こだわり、パニック、常同行動、興味の片寄り、多動などである。子育てのしにくさを感じるが多々あるので配慮が必要である。

(9) 3歳児健診のポイント

【一般身体所見】 (1歳6か月児健診の項目も要参照)

【顔面】

顔貌(表情、形態など)

耳(大きさ、形態、副耳、耳瘻孔)

眼(形態、瞳孔、眼位、眼振、眼脂)

口腔(口蓋裂、高口蓋、舌小帯、口腔粘膜、歯肉、歯牙、扁桃腺)

【頭部】

大きさ、形態

【頸部】

形態(翼状頸、短頸など)

腫瘤(正中部、側頸部、

胸鎖乳突筋)

リンパ節

【皮膚】

湿疹、皮膚炎

血管腫

色素性母斑

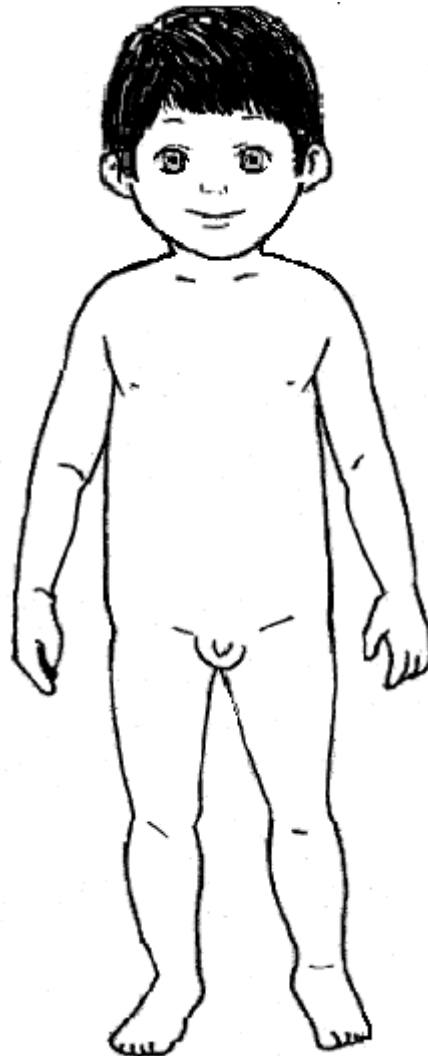
外傷など

【腹部】

腫瘤

肝脾腫

そけいヘルニア



【胸部】

形態、腫瘤

心音、心雑音

呼吸状態

【四肢】

指趾の形態

股関節(左右差など)

形態(奇形、O脚、X脚)

【姿勢、神経発達】

歩行姿勢

挨拶、会話

指示動作

多動、視線

【身体所見：経過をみてよい所見と紹介するべき所見】

3歳児健診

	身体診察の項目	経過をみてよい所見	紹介を考慮するべき所見
計測	身長、体重、頭囲、胸囲	成長曲線にほぼ沿って増加し、 -2SD~+2SD(3~97パーセンタイル)内に入っている場合	成長曲線の-2SD(3パーセンタイル)未満や +2SD(97パーセンタイル)以上の場合 -2SD~+2SD(3~97パーセンタイル)内であっても増加がみられない場合や増加が著しい場合
皮膚	湿疹、皮膚炎	軽度湿疹、脂漏性湿疹、汗疹 おむつ皮膚炎	強度の湿疹、発赤、剥皮がみられる場合
	色素性母斑	数が2~3個まで、小さいもの	多数、大きい褐色母斑 5mm以上の白斑3つ以上(結節性硬化症の可能性)
	その他		火傷、外傷など虐待の可能性
頭部	大きさ、形態、頭蓋ろう	軽度の頭蓋ろう	小頭症、大頭 大泉門膨隆や陥凹 重度、もしくは広範囲の頭蓋ろう
眼	形態、瞳孔、眼位、眼振	一時的な眼位の偏位	明らかな眼位の偏位、眼球運動異常 白色瞳孔
口腔	歯牙、咬合状態 扁桃腺		歯牙未萌出、明らかなむし歯、反対咬合 著明な扁桃腫大
頸部	正中部、側頸部の腫瘍		正中部、側頸部の腫瘍
	頸の形態		翼状頸、短頸
	リンパ節		著明な腫大 圧痛、不整など
胸部	形態	軽度の変形(鳩胸、漏斗胸など)	強度の変形(鳩胸、漏斗胸など)
	心音、心雑音	呼吸性のリズム変動	著明な不整脈、心雑音
	呼吸状態		吸気性、呼気性の喘鳴 多呼吸、陥没呼吸、呻吟
腹部	腹部膨満	全身状態の良い場合	排便不良、全身状態不良
	腹部腫瘍 肝脾腫	便塊触知	便以外の腫瘍、肝脾腫を伴う場合 肝腫大3cm以上、脾腫大を伴う場合
	側弯、前弯		明らかな側弯、前弯
外陰部	陰茎(大きさ、包茎の有無や程度) 陰部形態		半陰陽、陰唇癒着 尿道下裂、小陰茎 尿線の弱い、バルーニングのみられる包茎
	陰囊(大きさや位置)	軽度の陰囊水腫	停留精巣、移動精巣、著明な陰囊水腫
	そけい部		そけいヘルニア

肛門	発赤、出血の有無		裂孔、肛囲膿瘍
四肢	形態 股関節の開排の状態 左右差		形態異常 奇形(多指、合指、内反/外反足)、外反母趾、 内反小指 左右差
	○脚、×脚	軽度の×脚(2横指未満)	○脚、著明な×脚(2横指以上)
	外反扁平足		土踏まずの形成が十分でない場合

I) 健診の意義

3歳児は、自我が芽生えはじめ、親に対する依存性から抜け出す時期である。また個人差は大きい、基本的な生活習慣である食事、排泄、衣服の着脱などが確立してくる。

身体的異常はすでに発見されていることが多いが、定期健診で身体的所見を確認する機会としては3歳健診が最後になるため、十分にチェックする必要がある。また粗大運動、微細運動の発達とともにそれまでには明確には認められなかった軽度の脳性麻痺や精神運動発達の遅れ、視力や聴力の異常などを見いだすことが出来るようになる時期である。

成長、発達は個人差にもよるが、生活環境の影響が関与することもあるため、児自身と家庭の両面の評価が必要である。

予防接種についても3歳までの接種歴の確認を行い、特に接種が不十分である場合は今後の予定についても十分な確認が必要である。

II) 3歳児の成長、発達の特徴

成長曲線を確認し、体格が極端に小さかったり、成長の程度が不良の場合は身体所見、発達所見を確認し、病歴、診察により基礎疾患の有無について検討が必要になるとともに、家庭環境、食事の状況などの確認が必要である。また極端に大きい場合や身長、体重のバランスが不良の場合にも食事、家庭環境、身体所見などを十分に確認する。

III) 診察の手順と留意点 (診察の留意点とその時期にみられやすい異常、疾患について)

【先天性形態異常】

成長障がいや発達の遅れが認められる場合、奇形症候群や染色体異常を伴うことがあるため、小奇形の有無も含め再評価を行う。

【皮膚疾患】

アトピー性皮膚炎の有症率は乳児期で10%前後と高く、すでに医療機関で治療されている例が多いが、中には未治療のまま放置されていることがある。このような例に対しては医療機関受診による精査治療を勧める(コラム⑱)。

皮膚色が蒼白の場合、眼瞼結膜を確認し貧血所見の有無に注意する。皮膚の黄染(黄疸)がみられる場合は精査を要する。

母斑、血管腫は増大、増多の傾向があれば専門医に紹介する。また神経皮膚症候群の可能性を考える必要がある(コラム⑱)。

陰部や臀部にみられる発赤は程度が強い場合はおむつ皮膚炎、細菌感染や真菌感染(乳児寄生菌性紅斑)を考え受診を勧める。

火傷や外傷痕など虐待を疑わせる所見が認められれば通報を考慮する。

【頭部、顔面、頸部】

頭囲が±2SD(3~97パーセントイル)を超えた場合やその範囲に入っても急激な変動がみられる場合は、原疾患を有する可能性があるため精査を要することが多い。大頭は家族性のことが多いが、進行性の場合は水頭症、脳腫瘍などが原因となることが多く、小頭症は染色体異常、胎内感染症、胎内発育遅延が原因となることが多く精神発達遅滞のリスクが大きい。大泉門がこの時期に閉鎖していない場合は明らかに異常である。

a) 眼

簡易の視力検査により異常が疑われる場合や斜視が認められる場合は専門医に紹介する。

白色瞳孔は白内障や網膜芽細胞腫など緊急の治療を要するものが多い(コラム⑥)。ペンライトを使用して眼位の確認を行う(コラム⑦)。

b) 耳、聴覚

音に対して反応がなかったり反応に乏しい場合、言葉の遅れが認められたり、発音が不明瞭である場合には難聴、精神発達遅滞、広汎性発達障がいの可能性があるので紹介する。

【胸部】

先天性心疾患はこの時期までに発見されて医療管理が行われていることが多いが、診断では診断名と管理状況の確認を行うことが望ましい。この時点で初めて心雑音が発見された場合は心房中隔欠損症などの場合もあるため、心雑音は慎重に確認する。心雑音を聴取した際は最強点と大きさ(Levine I~VI)を確認する。心雑音や不整脈がみとめられる場合には専門施設へ紹介する。

【腹部】

腹部膨満、腹部腫瘤、肝脾腫の有無を観察する。

腹部膨満がみられ、便以外の腫瘤が触知されたり肝脾腫がみられる場合は精査を要する。神経芽細胞腫、ウィルムス腫瘍、肝芽腫などの腫瘍は腹部腫瘤として発見されることも多い。

【外陰部と肛門】

この時期に停留精巣、移動性精巣が疑われる場合は治療を急ぐこともあるためすぐに紹介する(コラム⑩)。そけいヘルニアは嵌頓の可能性があるので説明し紹介する(コラム⑲)。包茎は生理的にみられることが多いため、発赤や腫脹がない限りは経過観察とする(コラム⑧)。

【四肢】

手指、足趾の数、形態を観察する。股関節の開排制限の有無、左右差を確認する。O脚、X脚の有無

を観察する。

○脚であったり、内踝間が2横指以上のX脚の場合は、骨系統疾患やくる病などの可能性があるため紹介を要する。

土踏まずが十分にできていないと外反扁平足になる事もあり、足腰の痛みや運動に影響することもある。

【発達所見】

3歳児健診

運動発達は、走る、ジャンプなどを獲得している。言葉は文章でしゃべるようになっている（3語文以上）。この年齢では、発達面を問診と診察で確認することが大切である。

発達、神経	正常	異常が疑われる	疑われる疾患
歩行	(走る、ジャンプ、片足立ち、など 問診で確認)	転びやすい 跛行	発達遅滞
会話	(名前、年齢、など質問することを 決めておく)	色や大小がわからない 会話が成り立たないなど	発達遅滞
視線、斜視	視線がしっかり合う ライトを注視させて眼位確認		斜視
行動評価	座位で診察を受ける 言葉のやり取りができる	多動 怖がり	発達障がい
(発達と行動の問診 および保健師の確認 事項)			

この時期に新たに見つかる神経疾患

- ・軽度～中等度精神遅滞
- ・広汎性発達障がい・注意欠如多動症（コラム⑳、㉑）

言葉の遅れに加え視線が合わないことやかんしゃく、こだわり、多動などが疑う所見である。広汎性発達障がいはこの時期に多動が目立つことが多い。

コラム㉑ 注意欠如多動症（ADHD）

年齢に不釣り合いな不注意、多動、衝動性を認め、その行動のために生活上の支障を来す状態のことである。幼児期に目立つ症状には、じっとしていない、一つの遊びを継続できない、道路に飛び出す、迷子になりやすいなどである。子育てのしにくさを感じるが多々あるので配慮が必要である。

《検尿の見方・判定方法》

鳥取県の3歳児健診における検尿検査は、現在、試験紙によって、持参された早朝尿（原則）を用いて、尿潜血、尿蛋白、尿糖の3つの項目で行われている。

では、これらの検査で何を発見することを目的にしているのだろうか。

3歳児検尿の目的は小児腎疾患を早期に発見し、末期腎不全への進行を回避・抑制することにある。この目的を達成するためには、腎不全の主要原因である先天性腎尿路奇形を早期に発見することが重要であると言われている。

現在行われている3歳児検尿の項目で、十分その目的が達成出来ているだろうか。尿潜血、尿蛋白は主として腎炎群、あるいは進行した尿路奇形による腎障がい、あるいは腎尿細管機能異常などを見つけることが可能である。尿糖は、糖尿病、腎性糖尿などの発見につながる。

しかし、いずれの検査も、先天性尿路奇形を早期に発見することに、十分役だっていないのが現状である。そのために、腎エコー検査を導入することが検討されているが、遅々として進まないのが現状である。

現時点では、現在の検尿システムをより有効に活用していくことが大切である。

そのために、まず大切な事は、検査方法の精度管理である。潜血試験紙は、製造後1年以上経つと未開封であっても劣化する。蛋白と糖は未開封であれば使用期限内の精度は保たれる。開封後は、試験紙を取り出すとき以外は密封して冷暗所に保存する。検尿は採尿後5時間以内に実施することが望ましい。また、比較的安定した結果の出やすい、起床直後の尿を用いる。尿糖は本来、食後1～2時間の尿を検体としたいところだが、他の検査と一緒に場合は起床直後の尿を用いる。

尿潜血は感度が高いので、(+)でも尿沈渣をみると血尿とは言えないことも多いが、スクリーニングでは(+)以上を陽性とするべきである。蛋白尿は、(±)以上でも陽性としたい。糖も早朝尿であれば(±)以上を陽性とする。陽性の項目があれば、再検査とし、再度異常があった場合に、専門医療機関を受診とする。

※ 糖と蛋白は(±)以上、潜血は(+)以上で再検査。

再検査の結果、同様に糖と蛋白は(±)以上、潜血は(+)以上の場合は（診察医と相談の上）、医療機関受診を勧める。

(10) 疾患の説明

【一般身体所見】 (※) 紹介を考慮する状態

①皮膚

▽黄疸

生後2週をすぎて持続する黄疸を遷延性黄疸という。母乳性黄疸の頻度が最も高いが、中にはクレチン症や胆道閉鎖症、新生児肝炎などの疾患を有する場合(※)もある。

▽チアノーゼ、蒼白

チアノーゼは末梢のみであれば経過観察で良いことが多い。中心性チアノーゼ(※)の場合は先天性心疾患、呼吸器疾患の可能性がある。重症の際は蒼白を呈することがある。なお、皮膚蒼白の場合は貧血の可能性も考える必要がある。

▽湿疹、皮膚炎

1) 新生児ざ瘡

ホルモンバランス、母親からのホルモンの移行によるものであり、生理的と考えて良い。スキンケアを勧める。

2) 汗疹

汗腺の閉鎖による湿疹様皮膚炎。石けんにより清潔にして入浴後保湿剤を使用する。

3) 脂漏性湿疹

脂腺分泌の著しい頭頂部に多い。軽度のものはオリーブ油、石けんによるケアを行う。黄色調のものは細菌か感染したものであるため、受診を勧める(※)。

4) おむつ皮膚炎

糞便、尿の分解産物が原因である。排泄後速やかにぬるま湯で洗浄、清拭し、乾布で水分をふきとる。発赤、湿疹が強かったり剥皮がみられるものは、細菌感染、真菌感染の可能性があるので受診を勧める(※)。

5) 乳児寄生菌性紅斑

カンジダによる皮膚感染症でおむつ皮膚炎との鑑別が重要で、しわの中にも紅斑が

みられ、紅斑周辺部が小さな鱗屑や秕糠疹を伴うレース状の様相を呈する場合は本疾患が考えやすい(※)。

6) 肛門周囲膿瘍

反復する場合は小切開の適応となるため、小児外科に紹介する(※)。

▽血管腫

1) サーモンパッチ、ウンナ母斑

サーモンパッチは眼瞼や眉間、鼻唇溝付近にみられる紅斑で生理的である。また、うなじにみられる紅斑はウンナ母斑といわれ通常は経過観察で良い。

2) ポートワイン母斑

レーザー治療の適応になり得るため皮膚科に紹介する。顔面の片側にみられる場合はスタージ・ウェーバ症候群の可能性を考え、眼科、小児科に紹介する。

3) いちご状血管腫(※)

もりあがるいちご状血管腫は、増殖が強い場合に早期のレーザー治療の適応になることがあるため、皮膚科への紹介が望ましい。

▽色素性母斑

1) 蒙古斑

臀部を中心に出現する青色調の色素斑。東洋人にはほとんど必発であるが、7～8歳までに自然消退するので放置して良い。背部など異所性にみられる異所性蒙古斑は、消退しにくいいためレーザー治療の適応になることがある(※)。

2) 色素性母斑(※)

青色母斑、褐色母斑、白色母斑がみられるが、通常は経過観察でよい。ただし褐色母斑が多数見られる場合はフォン・レックリングハウゼン病、白色斑が特に葉状に見

られる場合は結節性硬化症の可能性がある(※)。また脂腺母斑は境界明瞭でわずかに黄色調を示す扁平隆起性であるが、思春期以降悪性化することがある(※)。

②頭部、顔部

▽大頭(※)

家族性のこともあるが、進行性の症例は水頭症、脳腫瘍などの可能性があるため精査を要する。なお、乳児期(～4、5か月)には慢性硬膜下出血による頭囲拡大があり得る。

▽小頭(※)

奇形症候群、染色体異常、胎内感染症などで小頭症を呈することがある。また胎内発育遅延に伴うこともある。

▽大泉門

3cm×3cm以上や早期閉鎖の場合は要精密(※)。頭蓋骨縫合の開大、早期癒合にも注意する(※)。

▽頭血腫

吸引分娩など分娩時に生ずることがあり、生後1か月時にも残存していることも多い。大きさが大きい場合は外傷や血液疾患の可能性も考える(※)。

▽頭蓋変形

生後向き癖(左右差の強いATNR姿勢)により頭蓋変形(とくに後頭部の変形)がみられることが多いが、著明な変形の場合は斜頸や骨疾患などの疾患の可能性も考える(※)。

▽脳瘤、二分頭蓋(※)

先天性の頭蓋骨形成不全。閉鎖性のものもあるが、破裂して開放性の場合は緊急処置を要する。

▽顔貌異常(※)

奇形症候群、染色体異常などが疑われる場合は精査を要する。

③耳

▽変形

折れ耳(絞扼耳)：耳の中ほどで前方に折れ込んだ形。埋没耳：耳の付け根が一部側頭骨に埋没。

保存的に形成できることがあるため、早期に形成外科に紹介する(※)。

▽副耳

軟骨を伴うことが多い。美容的な理由で将来的に切除されることがある。形成外科に紹介する(※)。

▽耳瘻孔

耳の前方や付け根にみられる瘻孔。炎症を反復する場合には切除の適応となる(※)。

④眼

▽白色瞳孔(※)

デルモイドシストなど経過観察のみでよい疾患もあるが、白内障、網膜芽細胞腫など治療を急ぐものも多い。

▽緑内障、白内障(※)

緑内障は牛眼を呈することがある。白内障は視力に影響することがある。いずれも治療を急ぐ。

▽眼位異常

間歇的内斜視は生理的のこともあるが、持続したり程度の強いものは両眼視機能の発育阻がいや斜視弱視を起こすことが考えられる(※)。また、中枢神経異常の可能性も考慮する必要がある(※)。

▽眼振(※)

中枢神経系の異常が考えられる。治療を必要としないこともあるが、精査は行う必要がある。

▽眼脂、鼻涙管閉塞(※)

涙囊炎のことが多いが、眼脂が多い場合や点眼薬で改善しない場合は先天性鼻涙管閉塞のこともあり、眼科での治療が必要になる。

▽逆まつげ

生後数か月まではまつげが柔らかいため眼を傷つけることは殆どない（；生理的である）が、流涙、眼脂が認められる際には眼科受診を要する。

⑤口腔

▽口唇口蓋裂（※）

合併症としての口唇口蓋裂もあるが、単独で見られる場合もある。また、他の奇形症候群や染色体異常に合併することもある。哺乳障がいが見られる場合は栄養状態に留意が必要である。形成外科ないし口腔外科に紹介する。

▽舌小帯短縮

舌が完全に口腔底について舌が動かないもの、舌運動が制限され哺乳障がいが見られるもの、舌形態がハート型になるが舌運動制限はないもの、舌運動や形態に異常が見られないものなど程度は多様である。多くは治療を必要としないが、哺乳障がい、体重増加不良が見られる場合は治療を要することがある（※）。

▽カンジダ（鵝口瘡）（※）

口腔内カンジダ感染により、舌や頬粘膜に白苔が付着し、舌圧子でもとることが難しい。カンジダによるおむつ皮膚炎を合併することがある。また、母親の乳頭にカンジダ感染を認めることがあり、治療の場合は母と児の両者に行うこともある。母乳育児により激減している。乳児期の出現が多いが、稀に幼児でもみられる。

▽上皮真珠

歯槽の粘膜、口蓋正中部粘膜にみられる真珠様小腫瘍で、自然消退する。

▽先天歯（出産歯と新生歯の総称）

出生時すでに萌出している歯を出産歯、生後1か月以内に萌出する歯を新生歯という。

下顎乳中切歯に多い。動揺があり脱落の危険性が高い場合や哺乳障がい、舌下部潰瘍（Riga-Fede病）を生じる場合は治療を要する（※）。

先天歯以外の通常乳歯による舌下部潰瘍（Riga-Fede病）は先天歯によるもの以上に頻度は高く治療を要する。

⑥頸部

▽斜頸

片側の胸鎖乳突筋の短縮により、患側に頭を傾け顔が健側を向く姿勢をとる。胸鎖乳突筋に腫瘍を触知することが多いが、通常生後2～3週に最も明らかとなる。90%以上において腫瘍は数か月で消退する。整形外科に紹介する（※）。

▽頸部腫瘍（正中頸のう胞、側頸嚢胞（※））

正中頸のう胞は甲状舌管が頸部正中に遺残し嚢胞を形成したもの（甲状舌管嚢胞）で、側頸嚢胞（瘻）は、鰓裂の遺残により発生する先天異常。圧迫症状や感染症合併により早期手術を要することもある。

▽翼状頸、短頸（※）

ダウン症候群、ターナー症候群などが考えられる。

▽リンパ節腫大

軽度の場合は正常所見であるが、大きいものは精査を要する。

⑦胸部

▽鳩胸、漏斗胸

程度の強い場合は要精密。年齢とともに増悪する場合がある（※）。

▽乳房腫大

母親からのホルモンの移行によるもので、生後早期から腫脹がみられ、1か月児健診時にもみられることがある。

▽心雑音（※）

先天性心疾患で治療を要するものがあるため要精密。

▽呼吸異常（※）

喉頭軟化症、血管輪など先天性疾患では吸気性喘鳴を認めることが多い。また多呼吸、陥没呼吸などみられる場合は感染症なども考えられるため要精密。

⑧腹部

▽“嘔吐を来す疾患”－胃食道逆流(GER)、肥厚性幽門狭窄(PS)、胃軸捻転（※）

生後1～2か月までは噴門部の下部食道括約筋の未成熟や胃軸捻転などのため生理的に胃－食道逆流がみられることがある。多量の嘔吐、頻回の嘔吐、噴水状の嘔吐の場合、病的な胃－食道逆流や胃軸捻転、肥厚性幽門狭窄症を考える必要がある。

▽腹部膨満（※）

生理的に排便、排ガスが充分ではない児では腹部膨満がみられることがあるが、著明な場合は消化管通過障がい、肛門狭窄、ヒルシュスプルング病なども考慮する（※）。

▽腹部腫瘍（※）

良性、悪性の腫瘍（奇形種、神経芽細胞腫、ウイルス腫瘍、肝芽腫など）、水腎症などの可能性がある。

▽肝脾腫（※）

胎内感染症、後天性感染症、悪性腫瘍（白血病、肝腫瘍など）、代謝性疾患（糖原病など）、肝胆道疾患の可能性もある。

▽臍ヘルニア

殆どは生理的なもので治療を要さないが、ヘルニア嚢の大きい場合、ヘルニア門が大きい場合は圧迫療法で少し早めに治る傾向にある。治癒しない場合、手術による形成が行われることもある。早期産低出生体重児においては頻度が高い。

▽臍肉芽

新生児の臍帯（へその緒）が脱落する際に、臍底に、臍帯の組織の一部が残り、肉芽腫が生じたもの。臍が乾燥せずジクジクし続け、細菌感染を起こすこともある。消毒、結紮、硝酸銀処置を要する（※）。

▽臍炎

臍脱落后に感染し、悪化すると腹膜炎や敗血症に進展することもあるため、早期治療を要する。また臍肉芽腫がみられることもある。難治性の場合には尿管管遺残や卵黄のう管遺残の合併も考える必要がある（※）。

⑨背部

▽二分脊椎、毛巣洞

腰仙部の dimple が高位にある場合（ヤコビ線に近い場合）、深さが深い場合、発毛、血管腫などを伴う場合は潜在性二分脊椎を合併することがある。発赤や浸出液が認められる場合は感染の可能性を考え緊急対応が必要である（※）。

▽側弯

骨の奇形の可能性があるため精査を要する（※）。

⑩外陰部

▽半陰陽（※）

内分泌学的精査が必要。特に塩類喪失型の副腎過形成では早急な説明と治療が必要である。

▽尿道下裂（※）

奇形症候群や染色体異常の一症状である場合、また内分泌学的異常によるものがあるため要精密。

▽小陰茎

奇形症候群や染色体異常の一症状である場合、また内分泌学的異常によるものがあるため要精密。

▽包茎

排尿の勢いが弱い場合、排尿時膨隆がみられる場合、頻回に亀頭包皮炎を起こして膿汁排泄がみられる場合、恥垢がみられる場合は治療を考慮する（※）。

▽陰唇癒合

小陰唇が癒合した状態で、通常用手剥離が可能だが、剥離できない場合、再発する場合はステロイド軟膏を使用することがある。

▽膣口閉鎖

▽陰囊水腫（※）

1 か月児健診でよくみられるが、3～4 か月で消退することも多い。経過観察で良いが、そけいヘルニアを合併することを念頭におく必要がある。腫瘍性病変との鑑別のために透光性の確認を行う。

▽そけいヘルニア（※）

自然治癒の可能性はあるが、嵌頓すると緊急手術になり得るため早期に小児外科に紹介する。

▽停留精巣、移動精巣（※）

移動精巣の場合は治療は不要だが、停留精巣との鑑別が困難なことがある。1 歳時には手術が必要になるため、早期に外科系に紹介する。長期的には悪性化の可能性もあるため継続的な管理が必要となる。

⑪肛門

▽裂孔（※）

硬便で裂孔を伴う場合は食餌療法、緩下剤など便秘の治療を行う。裂孔に軟膏療法を行うこともある。

▽肛門周囲膿瘍（※）

男児に多い。肛門部の3時と9時の位置にでき易い。膿瘍ができた場合は、切開排膿し排便後はお湯で洗浄処置する。殆どは1歳頃になると自然に改善してくる。

▽肛門狭窄（※）

著明な腹部膨満、排便困難を伴う場合、硬便がみられる場合に疑う。小指がスムーズに通過しなければ本症を疑う。ヒルシュスプルング症との鑑別が必要になる。

⑫四肢

▽奇形(多指、合指)（※）

奇形症候群や染色体異常の一症状のことがあるため、整形外科とともに小児科にも紹介する。

▽股関節脱臼（※）

開排制限(特に左右差がある場合)、開排時のクリック音、脚長差、皮膚溝の左右差などが認められる場合は要精密。

▽変形(O脚、X脚)

乳児期が歩行を始めた1歳半(～2歳)頃までは生理的にO脚を呈するが、骨系統疾患のこともある。一方、3歳児健診時点ではX脚を呈さない発達特性がある。下肢伸展時に左右の膝間(O脚)、足首の間隔(X脚)が2-3cm以上の場合には要精密(※)。稀には、下肢長差、下肢の太さの左右差があり得る。

▽反張膝(※)

整形外科へ紹介。

【発達所見】

① 精神運動発達遅滞（精神遅滞）

運動や社会性、言語など全ての項目で遅れを認める。乳児期に気づかれるのは、重度から中等度の精神遅滞である。発達にはバリエーションがあるため、ごく軽度の遅れや一項目のみの遅れの場合には後に正常化することがある。原因には、染色体異常症や先天奇形などがあるが原因を特定出来ない場合が多い。

② フロッピーインファント（低緊張児）

新生児から乳児で四肢をほとんど動かさず、抱いたときにグニャグニャする場合にフロッピーインファントと総称する。神経筋疾患（先天性筋ジストロフィー、Werdnig-Hoffmann 病、先天性筋強直性ジストロフィー）や染色体異常症（Down 症候群、Prader-Willi 症候群）などが原因である。

③ 點頭てんかん

乳児期（3～7か月がピーク）に、10秒前後で規則的に繰り返し頭部を前屈する発作（シリーズ形成）で発症する。発症後には不機嫌となり、発達が停止・退行する。発作症状は軽微であるために異常とは気づかないことがある。乳児期のある時期から発達の遅れ・停止・退行がみられる場合には點頭てんかんを疑い、早急に専門医の受診を勧める。かつ、受診状況、経過をていねいに把握する必要がある。

④ 脳性麻痺

受胎から生後4週までに生じた脳障がいによる運動麻痺の総称であり、多くは痙直型である。周産期脳障がい（仮死や出血）が最も多いが、先天感染症や脳奇形なども原因となる。運動発達の遅れに、筋緊張の異常（亢進が多い）や姿

勢の異常を伴う。

⑤ シャフリングインファント（shuffling infant）

寝返りや這い這いをせずに座位で移動をする乳幼児の総称である。軽度の筋緊張低下を認める。うつ伏せを嫌い、脇を持って立たせようとしても股関節を屈曲して足を地に付けようとし、1歳半前後に歩行を獲得することが多く、その後の運動発達は正常化する。正常発達のバリエーションであるが、一部には精神遅滞や発達障がいに伴う例がある。

⑥ 表出性言語障がい

言語理解や他の発達には遅れがないにもかかわらず、表出言語のみが遅れている状態である。軽症の場合には、自然に改善する。

⑦ 広汎性発達障がい（自閉スペクトラム症）

社会性の障がい、コミュニケーションの障がい、想像力の障がい、限定的な興味関心を特徴とする。幼児期に見られやすい症状は、視線の合いにくさ、言葉の遅れ、オーム返し、一人遊びを好む、こだわり、パニック、常同行動、興味の片寄り、多動などである。子育てのしにくさを感じることが多々あるので配慮が必要である。

⑧ 注意欠如多動症（ADHD）

年齢に不釣り合いな不注意、多動、衝動性を認め、その行動のために生活上の支障を来す状態のことである。幼児期に目立つ症状には、じっとしていない、一つの遊びを継続できない、道路に飛び出す、迷子になりやすいなどである。子育てのしにくさを感じることが多々あるので配慮が必要である。

(1) 体重及び身長/body発育曲線 (3、10、25、50、75、90及び97パーセンタイル曲線)

図1から図4は、乳幼児身体発育値のうち、体重及び身長について3、10、25、50、75、90及び97パーセンタイル曲線を示したものである。各年・月・日齢における体重及び身長のパーセンタイル値を、分布のゆがみやばらつきを補正してつないだ滑らかな曲線で表してある。

図1 乳幼児 (男子) 身体発育曲線 (体重)

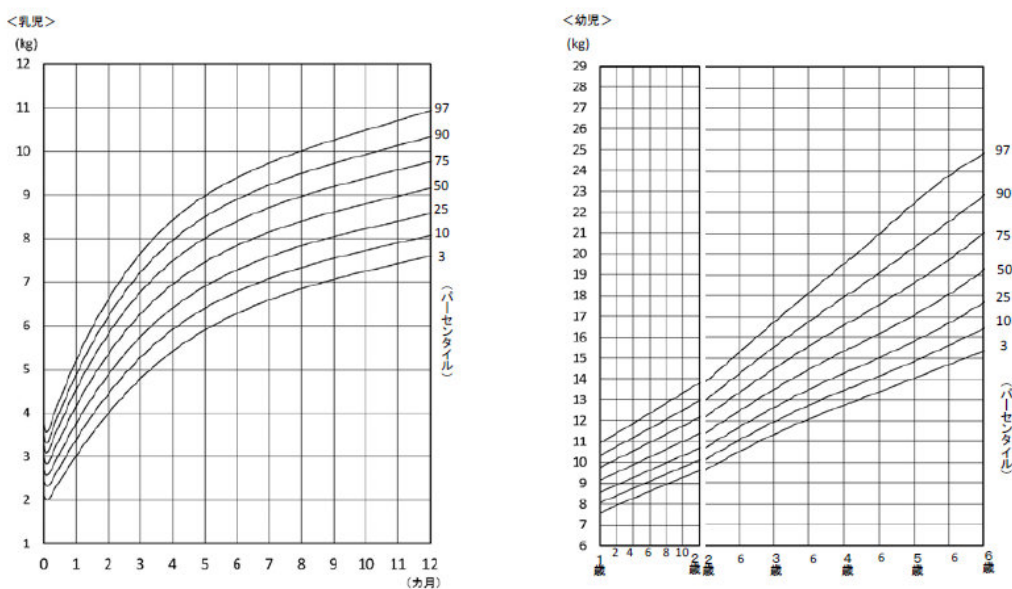


図2 乳幼児 (女子) 身体発育曲線 (体重)

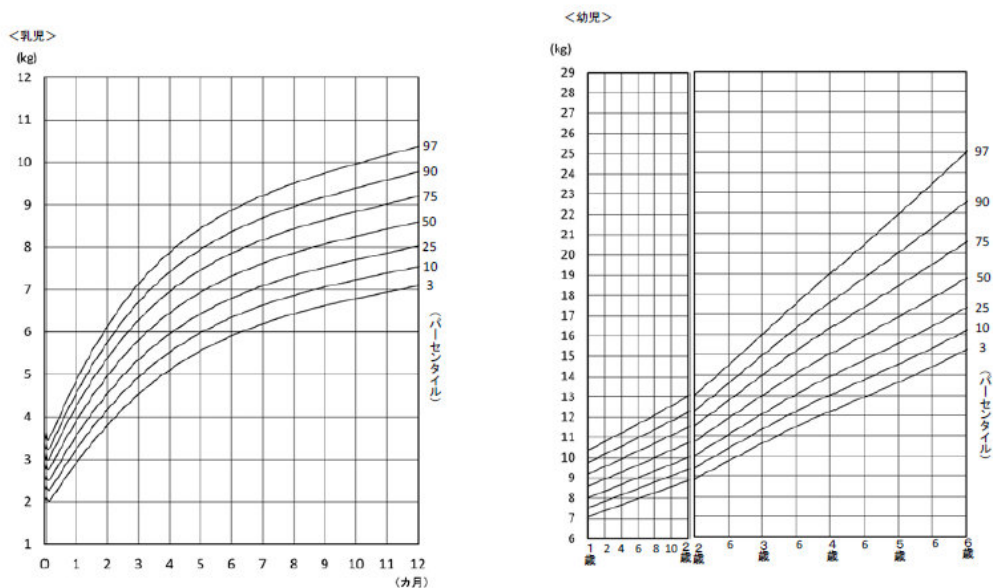


図3 乳幼児（男子）身体発育曲線（身長）

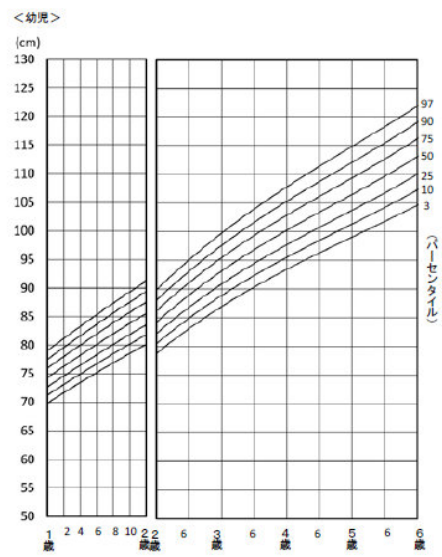
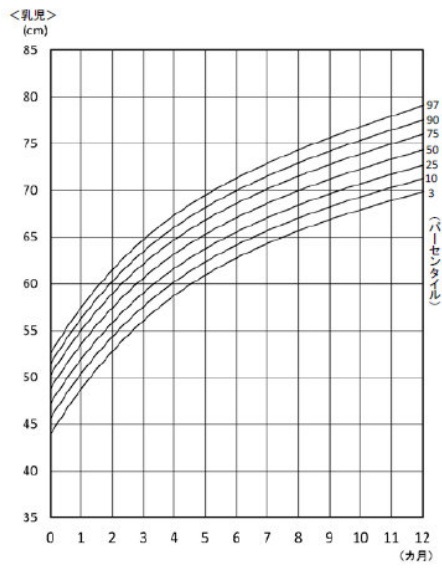
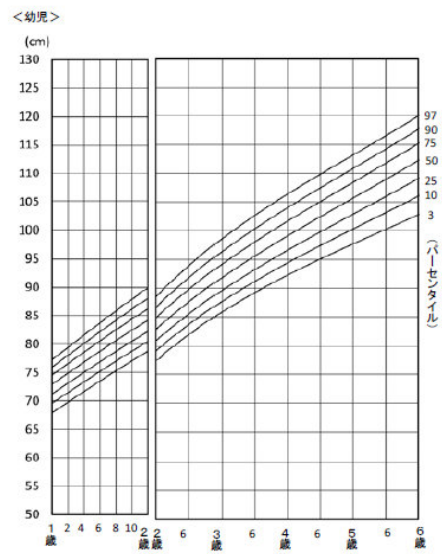
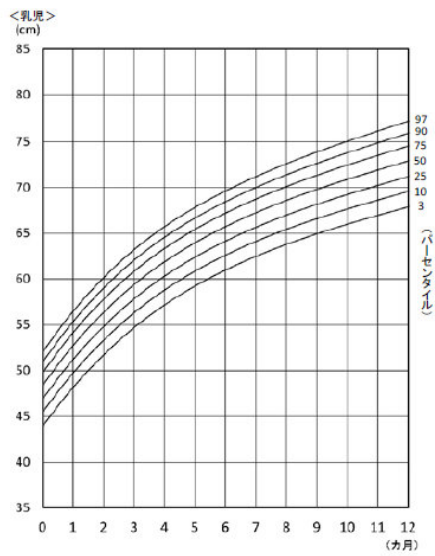


図4 乳幼児（女子）身体発育曲線（身長）



(2) 頭囲の身体発育曲線 (3、10、25、50、75、90 及び 97 パーセンタイル曲線)

図7から図8は、乳幼児身体発育値のうち、頭囲について3、10、25、50、75、90 及び 97 パーセンタイル曲線を示したものである。各年・月・日齢における頭囲長のパーセンタイル値を、分布のゆがみやばらつきを補正してつないだ滑らかな曲線で表してある。

図7 乳幼児(男子)身体発育曲線(頭囲)

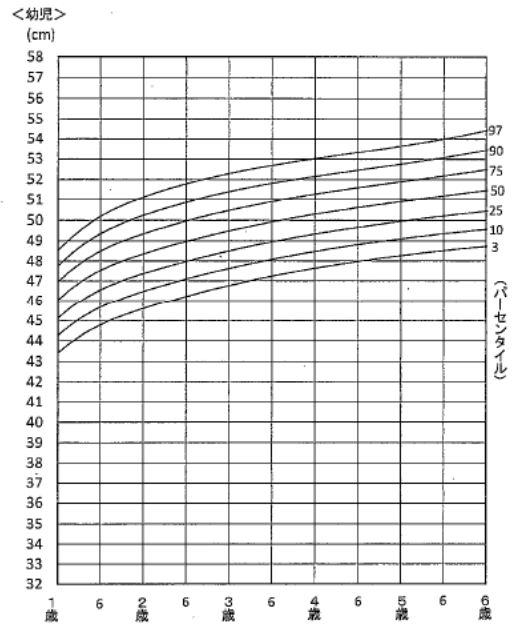
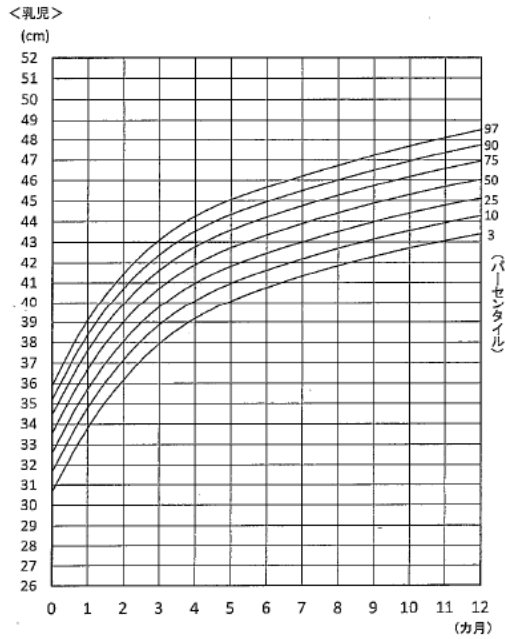
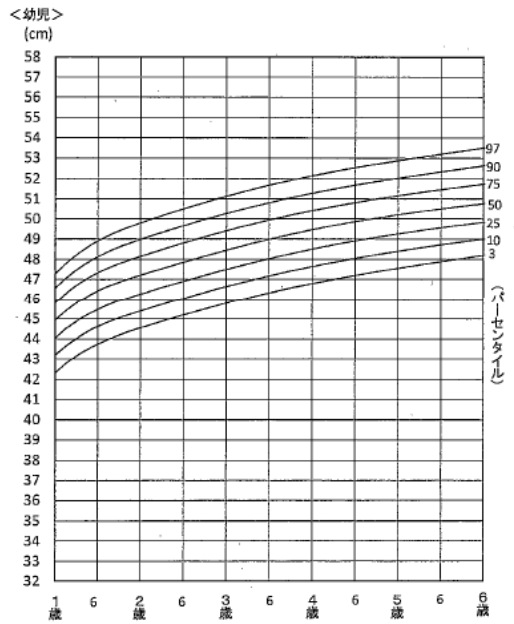
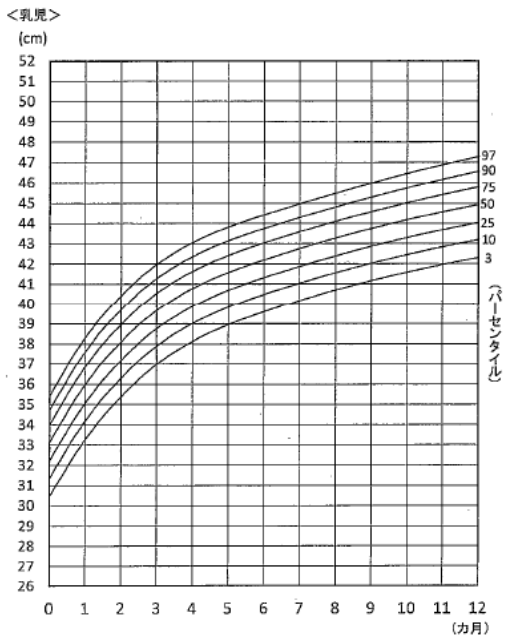


図8 乳幼児(女子)身体発育曲線(頭囲)



(11) 児童相談・児童虐待相談機関一覧

相談機関名	所在地	電話番号
鳥取県福祉相談センター (中央児童相談所)	鳥取県江津 318-1	0857-23-6080
鳥取県倉吉児童相談所	倉吉市宮川町 2 丁目 36	0858-23-1141
鳥取県米子児童相談所	米子市博労町 4 丁目 50	0859-33-1471

市町村名	担当課	電話番号
鳥取市	こども発達・家庭支援センター	0857-20-0122
米子市	こども未来課 家庭児童相談室	0859-23-5176
倉吉市	子ども家庭課	0858-22-8120
境港市	子育て支援課家庭児童相談室	0859-47-1077
岩美町	住民生活課	0857-73-1415
八頭町	福祉環境課	0858-76-0205
若桜町	保健センター	0858-82-2214
智頭町	教育委員会教育課	0858-75-4119
湯梨浜町	子育て支援課	0858-35-5321
三朝町	子育て健康課	0858-43-3520
北栄町	福祉課	0858-37-5852
琴浦町	町民生活課	0858-52-1703
日吉津村	福祉保健課	0859-27-5952
南部町	町民生活課	0859-66-3116
伯耆町	福祉課	0859-68-5534
大山町	幼児教育課	0859-54-5219
日南町	福祉保健課	0859-82-0374
日野町	健康福祉課	0859-72-0334
江府町	福祉保健課	0859-75-6111

鳥取県母子保健対策協議会

鳥取県健康対策協議会母子保健対策専門委員会

(平成27年3月末現在)

	氏名	職名
	魚谷 純	鳥取県健康対策協議会会長
会 長	○中曾 庸博	鳥取県産婦人科医会長
委 員 長	○大野 耕策	山陰労災病院長
委 員	井奥 研爾	中部医師会
	池上 祥子	鳥取県福祉保健部子育て王国推進局子育て応援課長
〃	石谷 暢男	東部医師会副会長
	井田 尚志	西部医師会
〃	○岩佐 詩織	日南町福祉保健課保健師
〃	○宇都宮 靖	鳥取県立中央病院小児科部長
〃	大城 陽子	米子保健所長
〃	○大野 光洋	鳥取大学医学部附属病院脳神経小児科助教
〃	大野原 良昌	鳥取県立厚生病院産婦人科部長
〃	岡田 克夫	鳥取県医師会常任理事
〃	笠木 正明	鳥取県医師会常任理事
〃	○鞆嶋 有紀	鳥取大学医学部統合内科医学講座周産期小児医学講師
〃	小枝 達也	鳥取大学地域学部発達科学教授
〃	○酒嶋 里美	東部福祉保健事務所健康支援課課長補佐
〃	瀬川 謙一	鳥取県医師会理事
〃	花木 啓一	鳥取大学医学部保健学科母性・小児家族看護学講座教授
〃	皆川 幸久	鳥取県立中央病院副院長
〃	○山口 るり子	鳥取市中央保健センター母子保健係主幹

(50音順、敬称略、協議会委員○印)

【執筆協力：鳥取県健康対策協議会母子保健対策小委員会】

神崎 晋	鳥取大学医学部統合内科医学講座周産期小児医学教授
大野 耕策	山陰労災病院長
小枝 達也	鳥取大学地域学部発達科学教授
笠木 正明	鳥取県医師会常任理事
長田 郁夫	子育て長田こどもクリニック院長
前垣 義弘	鳥取大学医学部脳神経科学講座脳神経小児科学教授
酒嶋 里美	東部福祉保健事務所健康支援課課長補佐
岩佐 詩織	日南町福祉保健課保健師
山口 るり子	鳥取市中央保健センター母子保健係主幹

【イラスト協力】

大石 博 八頭町

～ 鳥取県乳幼児健康診査マニュアル発行一覧 ～

- 鳥取県乳幼児健康診査マニュアル【健診医用】～概要版～:平成25年9月
- 平成26年度版鳥取県乳幼児健康診査マニュアル【スタッフ用】:平成26年4月
- 平成26年度版鳥取県乳幼児健康診査マニュアル【スタッフ用】～歯科健康診査の部～:平成27年3月
- 鳥取県乳幼児健康診査マニュアル【健診医用】:平成27年3月

鳥取県乳幼児健康診査マニュアル【健診医用】

発行 平成27年3月

編集 鳥取県福祉保健部子育て王国推進局子育て応援課

所在地 680-8570

鳥取市東町一丁目220番地

TEL:0857-26-7572

FAX:0857-26-7863

E-mail:kosodate@pref.tottori.jp