

鳥取県胃がん検診実施に係る手引き

1 目的

胃がんの死亡率は全国的に減少傾向にあるが、依然として非常に高い状況にある。また、本県における胃がんの死亡率は全国的にみても高い状況にあり、胃がんの早期発見、早期治療を目的として次のとおり胃がん検診を実施することとする。

2 実施主体

県内市町村

3 検診の対象者

当該市町村の区域内に居住地を有する40歳以上の者（被用者職域等において事業主又は保険者が実施する検診で、この事業に相当する検診を受けることができる者を除く。）

また、受診を特に推奨する者を40歳以上69歳以下の者とする。ただし、対象者のうち、受診を特に推奨する者に該当しない者であっても、受診の機会を提供するよう留意する。

4 検診実施機関

下記に定める実施方法等で検診が実施できる検診機関とする。

5 実施方法

(1) 問診

問診は胃がん検診受診票〔以下「受診票」という。（様式例1）〕により、現在の病状、既往歴、家族歴、過去の検診の受診状況等について聴取する。

なお、他の医薬品に対し過敏症の既往歴のある者、喘息、アトピー性皮膚炎等過敏症反応を起こしやすい体質を有する者では、ショック、アナフィラキシー様症状が現れるおそれがあり、また、消化管内に造影剤が停留することにより、まれに消化管穿孔、腸閉塞、バリウム虫垂炎等を引き起こす場合があり、特に高齢者においては、より重篤な転帰をたどることがあるので、次の事項について別途聴取し、検査不適応と認められる者には検査を実施しない。

ア 過去の検査における造影剤のアレルギー症状の発生の有無

イ 消化管の閉塞等の症状の有無

ウ 過去の検査における造影剤の誤嚥の指摘の有無

エ 過去の検査における強度の便秘症状の発生の有無

オ 日常の排便状況（高齢者のみ）

(2) 胃部エックス線検査

① 胃部エックス線検査は、集団検診の場合は間接撮影又は直接撮影、医療機関検診の場合は直接撮影を用いるものとする。また、デジタル撮影装置を用いる場合は後述する間接撮影・直接撮影に対応する撮影法を用いて撮影を行うものとする。

② 間接撮影は、次の基準に合うものとする。

・ 7×7 cm以上のフィルムを用いること。

・ 撮影装置は被曝線量の低減を図るため、I・I方式がのぞましい。

・ 撮影の体位及び方法は日本消化器がん検診学会「新・胃X線撮影法ガイドライン」改訂版（2011年）の対策型検診撮影法（別添1）によることとし、撮影枚数は8枚とする。

③ 直接撮影は次の基準に合うものとする。

・ 透視台の起倒が可能で透視下の圧迫が可能であること。

・ エックス線管は小焦点であること。（小焦点0.3mm、大焦点1mm以下であることがのぞましい。）

- ・ エックス線管球は短時間定格が充分大きく、撮影時の露出時間は0.05秒以下であることがのぞましい。
- ・ 撮影の体位及び方法は、原則として②間接撮影に準じて実施することとし、撮影枚数については、必要に応じて圧迫撮影を追加するものとする。
- ④ 影剤の使用に当たっては、その濃度を適切に保つとともに、副作用等の事故に注意する。
- ⑤ 検査後は、迅速に造影剤を排出する必要があるため、受診者の日常の排便状況に応じた下剤投与を行うとともに、次の事項について文書等により注意喚起する。
 - ア 十分に水分を摂取すること。
 - イ 検査日の就寝前までに排便のない場合は、重ねて下剤を服用すること。
 - ウ 検査日の翌朝までに排便のない場合又は腹痛等の消化器症状が現れた場合は、直ちに医療機関を受診すること。
- ⑥ デジタル装置を用いる場合は、レーザー・イメージャーによりライフサイズのハードコピーを行うか、モニター診断の場合は2M以上の画素数のモニターを用いることが望ましい。

(3) フィルムの読影及びモニター読影

胃部エックス線読影は、原則として、集団検診については鳥取県健康対策協議会胃がん検診読影委員会で行い、医療機関検診については鳥取県健康対策協議会胃がん検診読影委員会で行うか、十分な経験を有する2名以上の医師によって行うものとする。

(4) 費用徴収（個人負担）

市町村の実情等を勘案し、費用徴収を行うことができるものとする。

(5) 受診者への説明

がん検診の対象者自身が、がん検診の利益・不利益を考慮した上で受診を検討することが望ましい。そのため、検診の実施に当たっては、対象者に対してがん検診の利益・不利益の説明を行うこと。ただし、不利益の説明をするときは、指針に定めるがん検診の受診率低下を招かないよう、伝え方に留意が必要である。

<がん検診の利益・不利益について>

(利益の例)

- ・ 検診受診後のがんの早期発見・早期治療による死亡率減少効果があること
- ・ 早期に発見できるために侵襲の軽度な治療で済むこと
- ・ がん検診で「異常なし」と判定された場合に安心感を得られること等

(不利益の例)

・ 偽陰性、偽陽性（また、その判定結果を受けて不安を生じることや、結果として不必要な精密検査を受ける場合があること。）、過剰診断、偶発症等

6 結果の判定

任意の2人以上の医師によるダブルチェック方式とし、判定基準は胃集検の精度管理に関する研究〔(日消集検誌61号、昭和58年12月) (別添2)〕を用いる。

7 結果の通知及び指導

- (1) 検診機関は受診票等により検診結果を市町村へ報告する。
- (2) 市町村は検診機関からの報告に基づき、胃がん検診結果通知書(様式例2)により受診者に対し速やかに検診結果を通知する。
- (3) 「要精密検査」と判定された者については、胃精密検査紹介状(様式第1号)を作成し、鳥取県健康対策協議会(以下「健対協」という。)に登録されている胃がん検診精密検査登録医療機関(以下「精検機関」という。)で検査を受けるよう受診勧奨を行う。(様式例3)

8 精密検査結果の報告

精検機関は精密検査を受けた者の検査結果を、紹介状により市町村に報告する。

ただし、一次検診を財団法人鳥取県保健事業団（以下「事業団」という。）又は財団法人中国労働衛生協会（以下「中国労働衛生協会」という。）で受診した者の紹介状については事業団又は中国労働衛生協会に返送し、事業団又は中国労働衛生協会が精検結果をとりまとめて市町村に報告する。なお、市町村が希望する場合には直接市町村に報告するものとする。

9 記録の整備

- (1) 市町村は、氏名、性別、年齢、住所、過去の検診受診状況、受診指導の記録、検診結果、精密検査の必要性の有無、精密検査受診の有無、精密検査の確定診断の結果等を記録するものとする。また、必要に応じ個人票を作成し、これらの情報について整理するほか、治療の状況や予後、その他必要な事項についても記録するものとする。
- (2) 市町村は、別に定める確定調査実施要領に基づき、精密検査の結果が、がんまたはがん疑いの者の紹介状の写し等を、11に掲げる報告に併せて、鳥取県福祉保健部健康医療局健康政策課を経由して健対協に提出するとともに、確定診断の結果、治療の状況等の把握に協力するものとする。ただし、事業団又は中国労働衛生協会は直接健対協に提出することとする。

10 精密検査未受診者受診勧奨

市町村は、精密検査未受診者の把握に努め、未受診者については、速やかに受診するように勧奨する。

11 検診結果の報告

市町村は、当該年度の胃がん検診の結果及び精密検査結果について、健康増進事業等健康診査実施状況調査表（様式第2号）により、下記により所轄保健所を経由し、鳥取県福祉保健部健康医療局健康政策課に報告する。

報告時期	報告対象者	備考
翌年度5月31日まで	3月31日までに精密検査を受診した者	中間報告
翌年度11月15日まで	10月31日までに精密検査を受診した者	最終報告

12 検診の評価、解析

検診結果及び確定調査の結果は、鳥取県生活習慣病検診管理指導協議会胃がん部会、鳥取県健康対策協議会胃がん対策専門委員会で検討する。

13 検診の精度確保

胃がん検診従事者の技術の向上を図ることにより、検診の精度確保を図るため、胃がん検診従事者講習会及び症例検討会を行う。

附 則

この要領は、平成10年度の検診から適用する。

附 則

この要領は、平成14年5月23日から施行し、平成14年度の検診から適用する。

附 則

この要領は、平成17年3月28日から施行し、平成17年度の検診から適用する。

附 則

この改正は、平成19年3月22日から施行し、平成19年度の検診から適用する。

附 則

この改正は、平成24年4月16日から施行し、平成24年度の検診から適用する。

附 則

この改正は、平成27年4月1日から適用する。

附 則

この改正は、平成31年4月1日から施行し、平成31年度の検診から適用する。

附 則

この改正は、令和4年度の検診から適用する。

胃がん検診受診票

整理
番号

実施主体

フリガナ		受診年月日	年	月	日		
氏名		生年月日	M・T・S	年	月	日	才(男・女)
住所							

次の質問に答えて下さい。(問5～問9は胃X線検査受診者のみ答えて下さい。)

質問	答
問1 過去に胃がん検診を受けましたか。	前回は 年 月頃 いいえ
問2 現在の胃腸症状は	良 い 普 通 悪 い
問3 胃腸病の既往歴は	あ る な い
(1) 胃、十二指腸潰瘍	歳
(2) 胃ポリープ	歳
(3) そ の 他 ()	歳
()	歳
問4 親、兄弟にがん患者がいますか。	い る い な い
続柄 () 病名 ()	続柄 () 病名 ()
問5 過去の検査でバリウムのアレルギー症状がありましたか。	あ る な い
問6 消化管の閉塞などの症状はありますか。	症状あり 既往症あり(年前) 症状なし
問7 過去の検査でバリウムなどの誤嚥を指摘されたことがありますか。	あ る な い
問8 過去の検査でバリウムによる排便困難など、強度の便秘症状になったことがありますか。	あ る な い
問9 日々の排便状況	(日に 回) その他 ()

検査結果(実施した検査に○印をつけ、その結果を記入してください。)

胃 X 線 検 査	部 位	1 噴門部 4 胃角部 7 十二指腸球部 2 穹窿部 5 前庭部 8 十二指腸 3 胃体部 6 幽門部 9 食道 B その他	1 小彎 3 前壁 5 全周 2 大彎 4 後壁 B その他
	所 見	01 開大 07 フレック 13 壁硬化 19 憩室 02 短縮 08 彎入 14 充盈不良 20 読影不能 03 ポリープ様 09 伸展不良 15 異常陰形 04 レリーフ集中 10 変形 16 変形胃 99 その他 05 ニッシェ様 11 欠損様 17 胃外結石 06 レリーフ異常 12 辺縁不整 18 ヘルニア	
	判 定	1 異常認めず 2 精検不要(診断名) 3 要精検(精検用紙送付H 年 月 日) 4 読影不能	
	検診医療機関		読影医師名 ()
胃 内 視 鏡 検 査	病変 部位	1 噴門部 4 胃角部 7 十二指腸球部 2 穹窿部 5 前庭部 8 十二指腸 3 胃体部 6 幽門部 9 食道 B その他	1 小彎 3 前壁 5 全周 2 大彎 4 後壁 B その他
	診 断 名	1 異常認めず 6 粘膜下腫瘍 2-1 胃がん(進行がん) 7 その他隆起性病変 2-2 胃がん(早期がん) () 2-3 胃がん(疑い) 8-1 胃潰瘍(活動性) 3 非上皮性悪性腫瘍 8-2 胃潰瘍(瘢痕性) 4 胃腺腫 9-1 十二指腸潰瘍(活動性) 5 胃ポリープ 9-2 十二指腸潰瘍(瘢痕性)	10-1 慢性胃炎(びらん+) 10-2 慢性胃炎(びらん-) 11 残胃 12 食道疾患 () 13 その他 ()
	判 定	1 異常認めず 2 精検不要 3 要精検(精検用紙送付H 年 月 日) 4 再検査(か月後) 5 要治療 ア 入院 イ 手術 ウ 通院 エ 薬物 オ 他医療機関紹介 () カ その他	
	組織診	無・有 部位 () 生検結果 ()	
検診医療機関		読影医師名 ()	

* X線検査と内視鏡検査の受診票を別にする場合

胃がん検診受診票

整理番号 _____ 実施主体 _____

フリガナ	受診年月日	年 月 日
氏名	生年月日	M・T・S 年 月 日 才(男・女)
住所		

次の質問に答えて下さい。

質問	答		
問1 過去に胃がん検診を受けましたか。	前回は	年 月頃	いいえ
問2 現在の胃腸症状は	良	い	普通 悪い
問3 胃腸病の既往歴は	あ	る	な
(1) 胃、十二指腸潰瘍	歳		
(2) 胃ポリープ	歳		
(3) その他 ()	歳		
()	歳		
問4 親、兄弟にがん患者がいますか。	い	る	い
続柄 () 病名 ()	続柄 () 病名 ()		
問5 過去の検査でバリウムのアレルギー症状がありましたか。	あ	る	な
問6 消化管の閉塞などの症状はありますか。	症状あり	既往症あり(年前)	症状なし
問7 過去の検査でバリウムなどの誤嚥を指摘されたことがありますか。	あ	る	な
問8 過去の検査でバリウムによる排便困難など、強度の便秘症状になったことがありますか。	あ	る	な
問9 日々の排便状況	(日に 回) その他 ()		

検査結果(実施した検査に○印をつけ、その結果を記入してください。)

胃 X 線 検 査	部 位	1 噴門部 2 穹窿部 3 胃体部 B その他	4 胃角部 5 前庭部 6 幽門部	7 十二指腸球部 8 十二指腸 9 食道	1 小彎 2 大彎 B その他	3 前壁 4 後壁	5 全周
	所 見	01 開大 02 短縮 03 ポリープ様 04 レリーフ集中 05 ニッシエ様 06 レリーフ異常	07 フレック 08 彎入 09 伸展不良 10 変形 11 欠損様 12 辺縁不整	13 壁硬化 14 充盈不良 15 異常陰形 16 変形胃 17 胃外結石 18 ヘルニア	19 憩室 20 読影不能 99 その他		
	判 定	1 異常認めず 2 精検不要(診断名) 3 要精検(精検用紙送付日 年 月 日) 4 読影不能					
	検診医療機関				読影医師名	() ()	

年 月 日

様

市 町 村 名

胃がん検診結果通知書

過日実施しましたあなたの検診結果は、次のとおりでしたのでお知らせします。（○印があなたの結果です。）

1 異常なし

胃エックス線検査の結果、異常はありませんでした。

これからも年1回は検診を受けられるようお勧めします。

2 精検不要

胃エックス線検査の結果、胃がん以外の疾患が疑われますので、医療機関の受診をお勧めします。

年 月 日

様

市 町 村 名

胃がん検診結果のお知らせ

先日あなたが受けられました胃がん検診の結果、精密検査を受けられるようお勧めします。

なお、精密検査をお受けになるときは、別紙の名簿のうち、希望される病院に前もって検査の日時などについてご相談の上、その指示によって検査を受けてください。

また、検査当日は、次のことに気をつけてください。

- ※ 同封の紹介状をお忘れなく主治医に提出してください。
- ※ 保険証を必ず持参してください。

※ この通知を受け取られた方は、胃に何らかの病気が疑われる方です。精密検査の結果、異常のない場合もありますので、念のため申し添えます。

※お願い

平素から胃がん検診に御理解、御協力をいただき、ありがとうございます。検診結果は次のとおりでしたので、精密検査をお願いします。つきましては、御面倒ですが、精密検査の結果を御記入の上、御返送いただきますようお願いいたします。

胃精密検査紹介状

主治医様

年 月 日

市町村名 _____

1 一次検診結果		検診実施機関					
(検診年月日)		No. _____)					
フリガナ 氏名	生年月日	M T S	年 月 日 歳 (男・女)				
住所							
所見	読影医師名 _____ () ()						
2 精検結果 (該当に○印を付けてください。)							
(1) 精検方法							
① 内視鏡							
② 組織診							
③ その他 ()							
(2) 診断名							
① 胃がん [イ. 進行がん ロ. 早期がん ② 胃非上皮性悪性腫瘍 ③ その他の悪性腫瘍 () ハ. 疑い							
④ 胃腺腫瘍 (異形上皮) ⑤ その他の隆起性病変 [イ. 粘膜下腫瘍 ⑥ 胃潰瘍 [イ. 活動性 ⑦ 十二指腸潰瘍 ロ. その他 [ロ. 癒痕性							
⑧ 慢性胃炎 {びらん +・-・不明} ⑨ その他の疾患 () ⑩ 異常なし							
病変部位 (主たるものについて)							
1. 噴門部	4. 前庭部	7. その他	イ. 大彎				
2. 胃体部	5. 幽門部		ロ. 小彎				
3. 胃角部	6. 十二指腸球部		ハ. 前壁				
			ニ. 後壁				
			ホ. その他				
3 今後の方針							
(1) 再検 () 月後) 3 他医療機関紹介先 ()							
(2) 治療 ① 否 2 治療							
② 要 [イ. 入院 ロ. 手術 ハ. 抗癌剤 ニ. 対症療法 ホ. 通院 ヘ. 放射線 ト. 薬物 チ. 他医療機関紹介 リ. その他 () 病院)							
来院	年月日	診断	年月日	来院	年月日	診断	年月日
精検 医療機関 医師氏名				紹介先 医療機関 医師氏名			

対策型検診撮影法

従来より間接撮影方式として実施されている撮影法である。造影剤は 180~220 W/V% の高濃度低粘性粉末バリウム^①120~150 mL。胃部二重造影法による 8 体位を基準とする(食道部は透視観察または撮影)。

- (1)背臥位二重造影： 正面位または正面像 (体部-幽門部)
- (2)背臥位二重造影： 第 1 斜位 (幽門部-体下部)
- (3)背臥位二重造影： 第 2 斜位 頭低位 (体部-幽門部)
- (4)腹臥位二重造影： 正面位 頭低位 (体部-幽門部)
- (5)腹臥位二重造影： 第 1 斜位 (上部前壁-小彎)

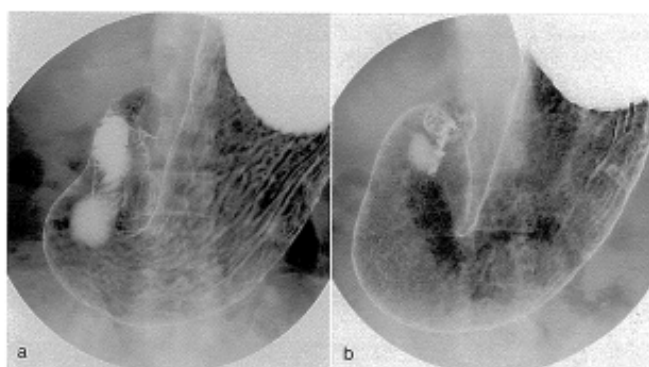


図 I-1 背臥位二重造影

a. 正面位

b. 正面像

体部から幽門部後壁を狙って撮影する。幽門部になるべくバリウムが残らないように注意する。aの背臥位二重造影の正面位は体位角度を正面位として撮影する。bの背臥位二重造影の正面像はいわゆる“胃の正面像”のことであり、胃角部小彎の辺縁が重ならないように体位角度を調節して撮影する。本基準ではaの正面位とbの正面像のいずれを撮影してもよいことにした。

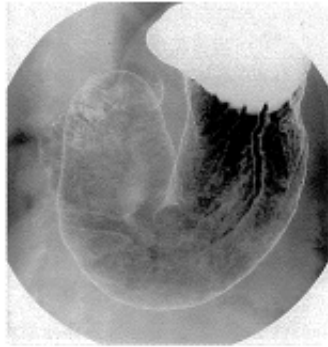

図 I-2 背臥位二重造影：第1斜位
幽門部小彎から体部大彎の後壁を狙って撮影する。十二指腸や椎体との重なりを避けたい。幽門部に余分なバリウムが残らないように注意する。

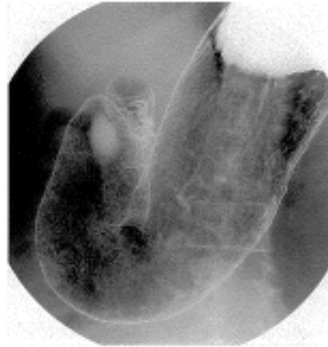


図 I-3 背臥位二重造影：第2斜位(頭低位)
幽門部大彎から体部小彎の後壁を狙って撮影する。頭低位の傾斜角度は15~30°が目安。

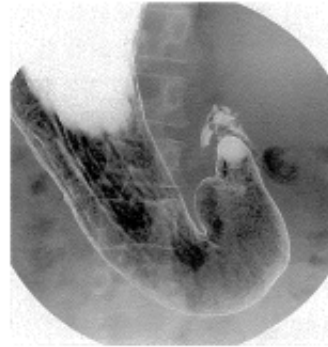

図 I-4 腹臥位二重造影：正面位(頭低位)
体部から幽門部の前壁を狙って撮影する。頭低位の傾斜角度は30~45°。圧迫用のフトンを使用し、なるべく正面位で撮影する。圧迫用フトンの挿入位置は心窩部あるいは左季肋部を目安にする。胃の形によっては腹臥位第2斜位(腹臥位で身体の右側を挙上した体位)で撮影してもよい。

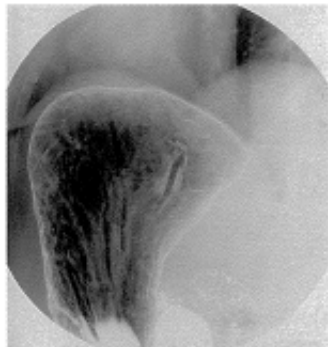

図 I-5 腹臥位二重造影：第1斜位(上部前壁-小彎)
上部前壁から小彎側を狙って撮影する。半臥位の傾斜角度は20~30°が目安。

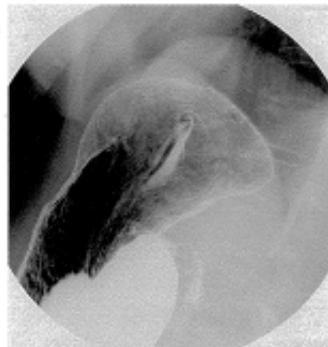

図 I-6 右側臥位二重造影(上部小彎)
胃入口部(小彎)を中心に前壁と後壁を狙って撮影する。撮影台の傾斜角度は水平位~15°とし、呼気の状態での撮影する。左右の交互交換あるいは回転交換を追加し、特に前壁側の造影効果を上げるように留意する。

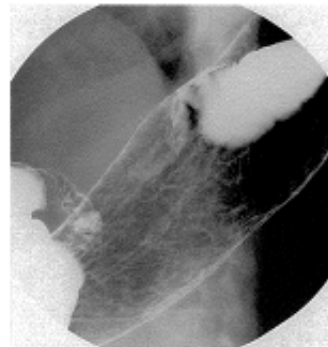


図 I-7 背臥位二重造影：第2斜位(体部後壁、振り分け)
体部小彎から後壁を狙って撮影する。右側臥位から背臥位に戻しながら、噴門部後壁や体部後壁に造影剤が流れるように体位と撮影台の傾斜角度、あるいは腹式呼吸を利用して調整する。撮影台の傾斜角度は水平位~30°を目安にする。

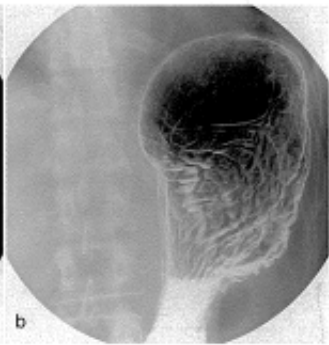
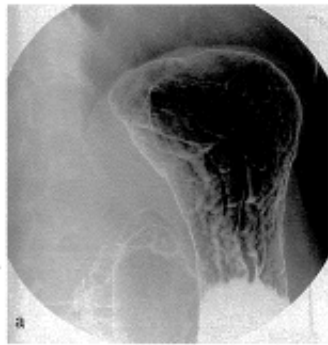

図 I-8 立位二重造影
a. 第1斜位(上部大彎)
b. 正面位(上部後壁)
立位第1斜位(a)は上部大彎、正面位(b)は上部後壁を狙った撮影である。立位第1斜位の体位角度は、十二指腸球部と体部が重ならない角度(およそ45°)がよい。撮影の前にいったん正面位に戻し、第1斜位あるいは正面位で撮影台を立て、造影剤の流れを観察しバリウムが流れ切った直後を撮影する。

- (6)右側臥位二重造影： (上部小彎)
(7)背臥位二重造影： 第2斜位 (体部後壁、振り分け)
(8)立位二重造影： 第1斜位または正面位(上部大彎または後壁)

1 撮影のポイントと留意点

高濃度低粘性粉末バリウム¹⁾による撮影では、手際のよい短時間の検査が求められる。頻回の体位変換は造影剤の過剰な付着をもたらし、微細粘膜病変の描出を妨げるからである。発泡剤(5.0 g)で胃を膨らませると、抗コリン薬を使用しなくても数分間は胃蠕動を抑えられるので、その間に主要な撮影を終えることがコツである²⁾。

- ①発泡剤 5.0 g を水あるいはバリウム希釈液 20 mL で服用後、バリウムを全量飲む。その際、食道を透視下に観察する。55歳以上の男性では、特に注意深く観察する必要がある。
- ②胃部二重造影像の撮影前には造影効果を上げる目的で、水平位で背臥位から右側臥位方向への回転変換を3回行う(360°の回転変換)。さらに、撮影体位ごとに左右への交互変換あるいは回転変換を加える。回転変換法は身体能力に問題のない若年から壮年層が多い職域での検診に向いている。身体能力に応じて体位変換の方法を選択あるいは工夫する必要がある。
- ③最初に撮影する背臥位二重造影は、身体の正面位(図 I-1a)、あるいは胃角部小彎の辺縁が重ならないように撮影するいわゆる胃角の正面像(図 I-1b)のいずれでもよい。手技の簡明化と画像精度評価の立場³⁾からは“正面位”、胃 X 線検査・診断の歴史を重視する読影医の立場からは“正面像”の撮影が求められている。新・胃 X 線撮影法の基準では双方の立場に対応するために、正面位あるいは正面像のいずれで撮影してもよいことにした。
- ④腹臥位二重造影正面位(頭低位前壁撮影)では、原則として腹壁側に圧迫用のフトンを挿入する。挿入位置は、心窩部あるいは左季肋部を目安にする。
- ⑤最後に撮影する立位二重造影は、第1斜位(図 I-8a)、あるいは正面位(図 I-8b)のいずれでもよい。
- ⑥透視観察で異常所見に気づいたときは、1ないし2枚の追加撮影を行って病変をより正確に表現する。
- ⑦本基準にない撮影法あるいは撮影体位は、任意の撮影法あるいは撮影体位とし、追加撮影とは区別する。

間接エックス線写真読影の診断基準

診断基準	所見	指 示	精検方法
0	読影不能	再撮影又は精検	精検の場合 3 に準ずる
1	異常なし	精検不要	
2	軽度の異常	精検不要 (又は経過観察)	
3	病変の存在を疑わせる	精検	エックス線又は内視鏡もしくは両者
4	病変確実	必ず精検	エックス線・内視鏡を併用
5	悪性病変であることの診断可能	至急精検	

注 1 : 診断基準 0 : 間接エックス線写真の読影が不能であるもの。これは以下のごとく亜分類することも可能である。

0-1 : 撮影条件の不良による読影不能 (例 : 露出不足、カブリ、破損フィルムなど)

0-2 : それ以外の原因による読影不能 (例 : 食餌残渣、空気不足、甚だしい造影剤の重なり、多量の気泡の存在、吻合胃、切除胃など)

診断基準 1 : 全く異常を認めないもの。

診断基準 2 : 軽度の変化を認めても、必ずしも病変の存在を期待しないもの (例 : 軽度の胃角開大、裂孔ヘルニア、軽度の瀑状胃など)。ただし念のため精検を指示する場合は診断基準 3 として取り扱う。診断基準 2 は精検を要するとは考えられないもののみを指すが、経過観察として再検査を指示してもよい。

診断基準 3 : 良性・悪性を問わず病変の存在を疑わせる所見を呈するもの。精検方法としてはエックス線、内視鏡のどちらを先行させてもよいが、小病変はこのグループにもっとも多く含まれている可能性があるため、慎重な検査が望ましい。

診断基準 4 : 良性・悪性を問わず、病変の存在を確実に指摘できるもので、必ず精検をうけるよう、特別に強力な指示を必要とする。

診断基準 5 : 関節エックス線写真上ですでに悪性病変であることが診断できるもので、実際には進行がんを指すことが大部分であると解してよい。したがって、このような症例は通常の事務的処理を待たずに、至急精検をうけさせるような通知態勢をとること。

注 2 : 上記診断基準 4 と 5 は、精検に際して、エックス線と内視鏡検査を併用することとし、また一見して明らかな進行がんを除き、できる限り精検を施行すること。

注 3 : 実施主体または実施機関が要精検者を外部の精密検査医療機関に付託する際は、必ず診断基準を明記した検査依頼書あるいは間接エックス線写真を添付すること。